Medical Lib

[AUS DEM PHYSIOLOGISCHEN INSTITUTE DER UNIVERSITÄT HALLE.]

ÜBER DIE FOLGEN VON VERLETZUNGEN IN DER GEGEND DER UNTEREN OLIVE BEI DER KATZE.

INAUGURAL-DISSERTATION

ZUR

ERLANGUNG DER DOCTORWÜRDE

IN DER

MEDICIN UND CHIRURGIE

VERFASST

UND DER HOHEN MEDICINISCHEN FACULTÄT

DER

VEREINIGTEN FRIEDRICHS-UNIVERSITÄT
HALLE-WITTENBERG

VORGELEGT

VON

ROBERT KELLER,
APPROBIRTER ARZT AUS NAUMBURG.

ÖFFENTLICH VORGETRAGEN AM 18. MAI 1901.

LEIPZIG,
VEIT & COMP.
1901.

Gedruckt mit Genehmigung der Medicinischen Facultät der Universität Halle.
Referent: Prof. Bernstein. — Harnack, d. Z. Dekan.

Abgedruckt im
Archiv für Anatomie und Physiologie. 1901. Anatomische Abtheilung.

Druck von Metzger & Wittig in Leipzig.

MEINER MUTTER

IN LIEBE UND DANKBARKEIT

GEWIDMET.

Digitized by the Internet Archive
in 2026

https://archive.org/details/IA40153712_0468

I.

Einleitung.

Im Folgenden sei über die anatomischen und physiologischen Folgen von Operationen in der Gegend der Oliva inferior bei Katzen berichtet. Bekanntlich hat zuerst Starlinger[1] nach Trepanation des Os basilare die Pyramiden durchschnitten; ferner hat Tschermak den Trapezkörper auf demselben Wege lädirt und ebenso die Oliva inferior einmal zerstört.[2] Ueber die degenerativen Folgen im Centralnervensystem des letzterwähnten Thieres soll nachher mit berichtet werden. Auf Anregung des Hrn. Dr. Tschermak und mit seiner gütigen Unterstützung habe ich nun weitere Operationen am Hirnstamme der Katze von der Schädelbasis her, speciell in der Gegend der unteren Olive ausgeführt.

Es möge mir daher gestattet sein, nächst Hrn. Geheimrath Bernstein, in dessen Institut ich diese Arbeit ausführen durfte, Hrn. Dr. Tschermak hiefür, sowie für die Unterstützung, die er mir bei der Durchsicht der Schnittserien zu Theil werden liess, auch an dieser Stelle meinen Dank auszusprechen.

Der Verlauf einer solchen Operation an der Schädelbasis, die wir unter Chloroform-Aethernarkose vornahmen — den Kopf des Thieres lässt man am besten von der Hand eines Assistenten halten — ist etwa folgender. Nach Spaltung der kahlgeschorenen Haut und des Platysma myoides vom Winkel der beiden Unterkieferknochen aus etwa 6^{cm} caudalwärts in der Mittellinie und nach Unterbindung einer starken Vena mediana colli super-

[1] *Jahrbücher für Psych.* 1896. Bd. XV. S. 1.

[2] *Neurologisches Centralblatt.* 1899. Nr. 15 u. 16.

ficialis dringt man mit geschlossenen Pincetten zwischen Larynx und seinen äusseren Muskeln einerseits, den Kopfbeugern andererseits ein, indem man zugleich mit letzteren Muskeln den Vagus und die Carotis mit einem stumpfen Haken seitwärts ziehen lässt. Vorn medial wird die Wunde vom Zungenbein begrenzt, in dessen Nähe man besonders auf die Arteria lingualis achten muss, die man lateral pulsiren sieht. So gelangt man stumpf, alles, was man quer durchtrennen muss, zuvor doppelt unterbindend, zwischen die Bullae osseae des Os basilare. An der Grenze des vorderen und mittleren Drittels der Bulla läuft quer über dieselbe eine ziemlich starke, stets vorhandene Vene, die man sorgsam nach doppelter Unterbindung durchtrennen muss. Dann hebelt man die Muskelansätze zwischen den Bullae vom Os basilare los, bis man den losgelösten Schlundkopf und Kehlkopf auf einem stumpfen Haken abheben und nach vorne und seitwärts ziehen kann, so dass das Trepanationsfeld zwischen den Bullae osseae vollkommen frei vorliegt. Zur Trepanation benutzten wir bei ausgewachsenen Katzen einen Trepan von 6^{mm} Durchmesser, bei jungen, die sich viel ruhiger und bequemer operiren lassen, einen kleinen Froschtrepan von 4^{mm}. Nachdem man sich überzeugt hat, dass die Zähne des Trepans keine Muskeltheile mitgefasst haben, trepanirt man bei extrem gestrecktem Kopfe ein oder mehrere Scheibchen aus dem Os basilare heraus. So kann man ohne jeden Blutverlust bis an die Dura gelangen. Letztere versäume man nie soweit als möglich zu spalten, damit im Falle von Nachblutung ein freier Ausweg für das Blut aus der Schädelhöhle besteht. Eine selbst mässige Blutung in die hintere Schädelgrube hinein kann nämlich — ähnlich wie selbst kleine Tumoren dortselbst — schwere Allgemeinerscheinungen, Krämpfe und den Tod verursachen. Nun kann man in dem mit Hülfe eines Concavspiegels belichteten Operationsfelde des Hirnstammes von der Pyramidenkreuzung bis zum unteren Ponsabschnitte eine beliebige Verletzung anlegen. Die Wunde schliesst man mit tiefen Muskelnähten und mit Haut-Platysmanähten und überzieht die lineare Wunde mit Jodoformcollodium.

II.

Versuchsmaterial.

Anatomische und physiologische Analyse der einzelnen Fälle.

Von den operirten Thieren überlebten vier hinreichend lange, dass die anatomische Untersuchung in Serienschnitten nach Chromosmiumsäurebehandlung (Marchi) ein positives Resultat ergab. Nachstehend sollen die vier Serien, deren drei Verletzungen in der Gegend der unteren Olive, deren eine eine Läsion des Bechterew'schen Vestibulariskernes aufweist, durchgegangen werden.

Fall I.

Fast totale Zerstörung der linken Oliva inferior. Das Thier wurde 14 Tage am Leben gelassen. Unmittelbar nach der Operation liegt das Thier schläfrig da, doch ohne Zwangslage. Tags darauf geht es ganz gut und sicher, wenn auch langsam. Der Sprung nach abwärts geschieht in den ersten paar Tagen zögernd und plump. Nach aufwärts springt sie viel leichter und graziöser. Später war überhaupt keine Verschiedenheit von der Norm mehr zu bemerken.

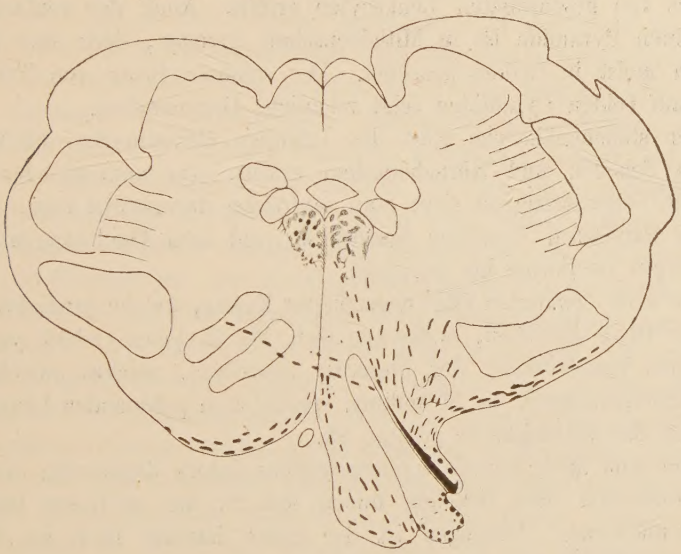

Fig. 1.
Caudales Ende der Verletzung.

In der Höhe der linksseitigen Verletzung (Fig. 1) wurde folgender Befund erhoben:

Die Region der Pyramide und Oliva inferior der Läsionsseite ist herniös in die seitlich gelegene Trepanationsöffnung vorgetrieben, so dass dadurch diese Partie ihre Symmetrie verloren hat. Die spaltförmige Verletzung dringt durch das laterale Mark der Oliva inferior, den lateroventralen Vorderseitenstrangrest streifend und daher indirect mitlädirend, in den lateroventralen Scheitel des Olivenblattes ein. In der Nähe des unteren Poles der Oliva inferior beschränkt sich die Verletzung auf diese. In der Umgebung der Ränder der Verletzung finden sich zahlreiche Markballen, auch Leukocyten mit schwarzen Tröpfchen. In der äusseren Hälfte des Olivenblattes selbst sind einerseits zahlreiche Bogenfasern degenerirt, andererseits finden sich solche Fasern in jenem Faserbündel, welches durch

den Hilus der Olive mediodorsalwärts zieht, die mediale Fläche der dorsalen Nebenolive streifend. Parallel laufende degenerirte Fasern durchziehen die dorsale Lamelle der Olive selbst, das dorsale Olivenmark und die mediale Hälfte des Seitenstrangkernes. Von der Verletzung wohl nur indirect mitbetroffen (anscheinend durch eine locale Meningitis) ist das ventrale Drittel der linken Pyramide. Dasselbe zeigt auf hellbraunem körnigen Grunde (zum Theil Fibringerinnsel) zahlreiche schwarze Schollen, meist regellos verstreut, hie und da aber in Reihen geordnet. Der ventrale Saum ist dicht von geschwärzten Leukocyten erfüllt. Auch der ventrale Saum der rechten Pyramide ist in Mitleidenschaft gezogen, doch sind hier die Schollen meist in Reihen geordnet. Der schmale Belag von Tangentialfasern auf beiden Pyramiden zeigt reichliche Degeneration.

Der stehengebliebene Rest des lateralen Olivenmarkes ist von verstreuten Schollen und Körnchenzellen erfüllt. Im angrenzenden lateroventralen Seitenstrangrest sieht man zahlreiche degenerirte Fasern, jedoch auf den Randsaum desselben beschränkt und zum Theil tangential nach dem Corpus restiforme hin gerichtet.

Die oben erwähnten Züge degenerirter Fasern, welche mediodorsalwärts von der Olive streichen, erstrecken sich bis in jenes Gebiet von quergetroffenen Faserbündeln der Formatio reticularis, welches zwischen dem Vorderseitenstrangrest der Mittellinie, speciell dem prädorsalen Längsbündel, und dem Seitenstrangkerne gelegen ist.

Hier sind auch zahlreiche quergetroffene Fasern degenerirt; ebensolche, sowie verstreute feine Schollen finden sich in der medialen Hälfte des Seitenstrangkernes. Hingegen ist der ganze laterale Theil der Formatio reticularis frei von Degeneration, ebenso in dieser Höhe die Olivenzwischenschicht und das prädorsale Längsbündel beiderseits. Im hinteren Längsbündel der Verletzungsseite sind nur wenige Schollen, hingegen im hinteren Längsbündel der Gegenseite eine Anzahl quergetroffener degenerirter Fasern. Von den Bogenfasern zwischen den Oliven zeigen in dieser Höhe nur ganz vereinzelte Degeneration. Ferner findet sich eine geringe Anzahl grober Schollen im lateralen Marke, bezugsweise im Dorsaltheile des lateroventralen Seitenstrangrestes auf der Gegenseite, wohl Fibrae circumolivares. Das Mark des hinteren Abschnittes des Kleinhirnwurmes zeigt zahlreiche Schollenreihen.

Einige Schnitte höher, im unteren Drittel der Oliva inferior reicht die Verletzung bis in den Olivenhilus. Die Mitläsion der Pyramide dehnt sich auf die ganze ventrale Hälfte aus. Die degenerirten Tangentialfasern von der Olive nach dem Corpus restiforme werden reichlicher. Neben den degenerirten Tangentialfasern auf der freien Fläche der Pyramide finden sich zahlreiche solche, welche die Pyramidenmasse selbst durchbrechen.

Besonders starke Degeneration zeigt linkerseits der lateroventrale Seitenstrangrest. Das Areale degenerirter quergetroffener Fasern in der Formatio reticularis der Läsionsseite reicht bis an die ventrale Grenze des hinteren Längsbündels heran. Degenerirte Fasern beginnen sich lateralwärts in den anliegenden unteren Lateralkern der Formatio reticularis zu zerstreuen. Das Uebrige zeigt sonst keine Veränderung.

Eröffnung des vierten Ventrikels, Höhe des Hypoglossuskernes. Die Verletzung reicht durch das innere Mark und das dorsale Blatt der Olive bis in die Formatio reticularis. In der verletzten Olive selbst zahlreiche degenerirte Bogenfasern. Die dorsoventral ausgedehnte Zone quergetroffener degenerirter Fasern zwischen Central- und Lateralkern der Formatio reticularis noch unverändert. Neben den randständigen Bogenfasern zwischen Olive und Corpus restiforme treten in grösserer Zahl solche auf, die den Seitenstrangkern durchziehen. In der Raphe zwischen den beiden Oliven sind die degenerirten Fasern noch immer spärlich. Auffallend sind ferner einzelne Schollenreihen medioventral von der Substantia gelatinosa nervi trigemini. Auf der Gegenseite finden sich am freien Rande zwischen Pyramide und lateroventralem Vorderseitenstrangrest degenerirte Tangentialfasern. Die degenerirten Fibrae arcuatae internae, die zwischen Olive und Trigeminuswurzel streichen, beschränken sich in ihrer Höhenausdehnung auf den Verletzungsspalt. Von der degenerirten Fasergruppe in der Formatio reticularis selbst gehen solche in dieser Höhe nicht aus. Die degenerirten Tangentialfasern verlaufen als enggeschlossenes Band, die degenerirten Fibrae arcuatae internae in lockeren Zügen; einzelne von letzteren machen ein deutliches Knie am unteren Pol der Trigeminuswurzel. Die degenerirten Fasern in der Raphe zwischen den Oliven werden reichlicher.

Die Verletzung reicht weiterhin, der Raphe parallel gerichtet, noch weiter dorsalwärts durch das untere Höhendrittel der Formatis reticularis. Die degenerirten Fibrae arcuatae internae ventrales, die nach der Trigeminuswurzel tendiren, werden noch reichlicher. In jenem Felde von Faserbündeln, welches medial dem oberen Pole der Substantia gelatinosa anliegt, ventral vom Burdach'schen Kerne sich befindet, treten spärliche Schollen auf. Einzelne Fibrae arcuatae internae sind nach der Höhenmitte der Substantia gelatinosa hin gerichtet. Reichlichere Degeneration findet sich im hinteren Längsbündel der Gegenseite, in der Raphe und in der interolivaren Schicht. Die Olive der Gegenseite ist von zahlreichen degenerirten Bogenfasern durchzogen, auch ihr dorsales Mark wird dadurch mit Schollen erfüllt.

Weiterhin schwenken die dorsalsten Fibrae arcuatae internae, welche nach der Substantia gelatinosa hin gerichtet sind, längs der medialen Fläche

derselben dorsalwärts nach dem oben beschriebenen Faserfelde zu. Die mittleren Fibrae arcuatae internae scheiden sich, die einen dorsalwärts, die anderen lateralwärts ziehend, theilweise sich überkreuzend, etwas medial vom unteren Pole der Substantia gelatinosa. Zwischen den beiden Oliven und in der Raphe finden sich sehr zahlreiche degenerirte Bogenfasern. Auf der Gegenseite ziehen solche in das laterodorsale Mark der Olive, bez. in die Formatio reticularis hinein. Von der Gruppe degenerirter Fasern in der Dorsalkuppe des hinteren Längsbündels der Gegenseite strahlen einige Schöllchenreihen lateralwärts in die Formatis reticularis. Im Kleinhirn scheinen sich die deutlichen Schöllchenreihen auf das Mark des Wurmes zu beschränken, im Marke der Hemisphären liegen hauptsächlich regellos verstreute Körnchen.

Auch in den nächsten Schnitten ist die Scheidung der Fibrae arcuatae internae an der Trigeminuswurzel deutlich. In dem oben bezeichneten dreieckigen Feide einzelne Schollen. Es sind deutlich Fasern nach demselben hin zu verfolgen. Die an der Substantia gelatinosa dorsalwärts gelangenden Fasern scheinen der Höhe ihres Verlaufes nach von der Läsionsstelle der Formatio reticularis ihren Ursprung zu nehmen, nicht aus der Olive zu stammen.

Die spaltförmige Verletzung beginnt dort, wo die Serie bereits an dem oberen Pol der Oliva inferior angelangt ist, nicht mehr am äusseren Markrande, sondern beschränkt sich auf den Olivenrest, reicht aber parallel der Raphe etwa bis zur Höhenhälfte der Formatio reticularis empor. Die Verletzung zerstört daselbst (2 kleine Blutergüsse) die ventrale Partie des Centralkernes der Formatio reticularis. Der Spalt ist theilweise mit heller körniger Masse (Fibrin), mit Blutfarbstoff und geschwärzten Körnchenzellen ausgefüllt.

Die Fibrae arcuatae internae, welche längs der medialen Fläche der Substantia gelatinosa dorsalwärts gelangen, werden immer zahlreicher. Im hinteren Längsbündel derselben Seite finden sich jetzt kleine Schollen; Züge von solchen verstreuen sich von dort aus lateralwärts, anscheinend auch in den Hypoglossuskern hinein. Besonders schön ist in dieser Höhe die Einstrahlung in das dreieckige Feld zu sehen. Der Kleinhirnbefund hat sich noch nicht geändert.

Inzwischen ist die Kreuzung degenerirter Fasern zwischen den Oliven und durch beide hindurch ungemein reichlich geworden. Die durch die Olive der Gegenseite hindurch gelangenden Fasern steuern nach dem unteren Pole der Substantia gelatinosa, wo einzelne ein deutliches Knie machen. Sehr deutlich ist auf der operirten Seite die Gruppirung der Fibrae arcuatae in eine dichte Lage von externae und in eine Lage von internae, die ventral von der Trigeminuswurzel passirt, und in eine dritte solche, die medial längs der genannten emporsteigt.

Das laterale Olivenmark, das nunmehr in seiner Continuität erhalten ist, ist dicht von Schollen erfüllt. Die quergetroffenen Fasern des eigentlichen lateroventralen Seitenstrangrestes sind nicht degenerirt.

Frontales Ende der Oliva inferior. Die Anzahl quergetroffener geschwärzter Fasern dorsal und mediodorsal von der Verletzung ist spärlicher geworden. Von dem Dorsalende der Verletzung ab ziehen Schollenreihen dorsalwärts bis zum Hypoglossuskern. Andererseits sind von der Verletzung in der Formatio reticularis aus degenerirte Bogenfasern quer über die Raphe bis in die Formatio reticularis der Gegenseite zu verfolgen. Ventral von dieser Kreuzung liegt jene der Fibrae interolivares, die bereits spärlicher geworden sind. Schon in tieferen Schnitten, wo die Fibrae interolivares noch sehr reichlich waren, ist eine nunmehr deutlicher erkennbare Gruppe degenerirter Fasern zu sehen, welche in die Querrichtung eingebogen sind und hart medial am Olivenblatte auf der Gegenseite liegen.

Endlich sind drittens von der ganzen Länge der Verletzung aus Fibrae arcuatae internae zuerst nach der Substantia gelatinosa zu, dann aber (nun nicht mehr in scharfem Knie, sondern in flachem Bogen ziehend) nach dem genannten laterodorsalen dreieckigen Felde zu verfolgen; hingegen machen am Ventralpole der Trigeminuswurzel zahlreiche Fibrae arcuatae internae ihr Knie um dieselbe herum. Sie sammeln sich dann an deren lateraler Fläche und sind durch eine schollenarme Faserlage von dem Bande der Fibrae arcuatae internae getrennt. Diese ganze Fasermasse bildet die Anlage zum Corpus restiforme. In der Pyramide der Läsionsseite ist noch eine grosse Menge feiner Schollen verstreut, zahlreiche grobe Schollen finden sich in der Ventralgruppe der contralateralen Pyramide. Im Kleinhirne sind Schollenzüge besonders im Marke des Oberwurmes, doch auch in dem der angrenzenden Hemisphärenpartie zu sehen.

Die Verletzung bereits auf das mittlere Höhendrittel der Formatio reticularis beschränkt. Die vom Schnitt aus über die Raphe kreuzenden Fasern nach der Formatio reticularis der Gegenseite sind jetzt sehr reichlich; sie verstreuen sich durch den Central- und Lateralkern. Die interolivare Kreuzung ist spärlicher. Das Bündel medial von der gegenseitigen Olive ist sehr deutlich. Die Degeneration des lateralen Olivenmarkes der Läsionsseite sehr reichlich; zahlreiche Schollen verstreuen sich von dort aus einerseits nach der Läsionsstelle hin, andererseits nach den nunmehr deutlich abgegrenzten, quergetroffenen Faserbündeln der Hauptschleife, von denen nicht wenige degenerirt sind. Fibrae arcuatae internae dorsales und ventrales sehr reichlich, mit deutlicher Wegscheide an der Trigeminuswurzel; einige Schollenzüge laufen durch die Substantia gelatinosa selbst hindurch.

Die vom oberen Ende der Verletzung dorsalwärts ziehenden Fasern gelangen in grösserer Anzahl an den Hypoglossuskern, in welchem selbst einige Schollenzüge zu sehen sind. Sie durchbrechen als Reihen grober Schollen das reichlich geschwärzte hintere Längsbündel derselben Seite, beginnen über die Raphe zu treten und lassen den Zusammenhang mit den groben Schollen in der Dorsalkuppe des hinteren Längsbündels der Gegenseite deutlich erkennen.

Die Fibrae arcuatae internae dorsales stauen sich, divergirend, ventral vom oberen Pole des Burdach'schen Kernes, medioventral vom Kern des Strickkörpers und der sog. sensorischen Kleinhirnbahn Edinger's, mediodorsal von der Trigeminuswurzel, lateral von der absteigenden Glossopharyngeo-Vaguswurzel.

Etwas weiter frontalwärts, entsprechend dem oberen Pol der Oliva inferior der Gegenseite, ist die Kreuzung der Fibrae interolivares fast beendigt. Die Pyramide der Gegenseite ohne degenerirte quergetroffene Fasern, während in der Pyramide der gleichen Seite die Randzone noch reich an Körnern ist.

Die Fasergruppe medial vom Olivenrest der Gegenseite neben der Raphe zeigt zahlreiche grobe Schollen; die entsprechende Hauptschleifenpartie der operirten Seite aber ist nur mit zahlreichen feinen Körnchen bestäubt.

Die Fibrae arcuatae externae und Fibrae arcuatae internae ventrales der Gegenseite sind am unteren Pole der Trigeminuswurzel angelangt. Die Kreuzung im mittleren Drittel der Raphe zeigt noch zahlreiche, durchwegs feinschollige Reihen, die sich durch die ganze Formatio reticularis bis nach der Trigeminuswurzel hin verstreuen. Die Fibrae arcuatae internae dorsales der Läsionsseite dringen bereits in den ventralen Theil der sog. sensorischen Kleinhirnbahn Edinger's, d. h. in den absteigenden Theil des Vestibularisendkernlagers, lateral von der absteigenden Glossopharyngeo-Vaguswurzel, ein.

Unterer Pol des Facialiskernes und Ende der Verletzung (Fig. 2). — Die Kreuzung der degenerirten Fasern zwischen den hinteren Längsbündeln ist sehr deutlich. Von den Fibrae arcuatae internae, welche dorsal von der Olivenzwischenschicht die Raphe überschritten haben, sind einige (allerdings an Zahl unvergleichlich weniger wie auf der Läsionsseite) als Fibrae arcuatae internae dorsales längs der medialen Fläche der Substantia gelatinosa nach dem Ventraltheile der sog. sensorischen Kleinhirnbahn Edinger's, d. h. des absteigenden Vestibularisendkernes, lateral von der absteigenden Glossopharyngeo-Vaguswurzel zu verfolgen. Die entsprechende Gruppe auf der Läsionsseite verstreut sich im Ventraltheile des absteigenden Vestibulariskernes und scheint daselbst Theilungen einzugehen und an den

grossen Zellen mit besonderen Endfüssen zu enden. Auffallend ist eine Gruppe degenerirter Längsfasern zwischen dem Dorsalkopfe der Corpus restiforme-Anlage und dem Nucleus corporis restiformis, welche anscheinend nach dem lateralen Theile des absteigenden Vestibularisendkernes vordringt.

In den nächst höheren Schnitten ist die Kreuzung im hinteren Längsbündel besonders deutlich. Das Bündel quergetroffener grober Fasern, denen sich auch jetzt noch einzelne über die Raphe ziehende zugesellen, nimmt die medialste Partie in der Hauptschleifenschicht ein. Die mittlere Raphenkreuzung ist schon recht spärlich. Die Fibrae arcuatae internae ventrales und Fibrae arcuatae externae der Gegenseite sind zum Theil schon an die laterale Fläche der Trigeminuswurzel gelangt. Noch weiter ist diese Umschlingung auf der Läsionsseite gediehen; nunmehr sieht man schon einzelne

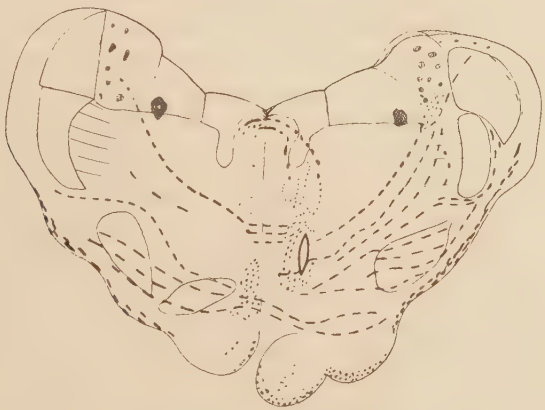

Fig. 2.
Frontales Ende der Verletzung.

Schollenzüge lateral vom Nucleus corporis restiformis. Im lateralen und vor Allem im ventralen Theile des absteigenden Vestibulariskernes deutliche Endigungen an den Zellen. In der Faserlage, welche aus dem lädirten lateralen Olivenmarke hervorgegangen ist, also dorsolateral von der Pyramide als Hauptschleife liegt, reichliche Degeneration.

Weiterhin hört die mittlere Raphenkreuzung auf; unten kreuzen noch einzelne Fasern zu den groben Schollen in der Hauptschleifenschicht hinüber. An der Stelle der Läsion finden sich noch zahlreiche dorsalwärts ziehende und einzelne quergetroffene Schollenzüge. Die Kreuzung des absteigenden Spinalsystems aus dem unteren Centralkern der Formatio reticularis im hinteren Längsbündel ist hier am schönsten zu sehen.

Der Nucleus corporis restiformis ist sehr reichlich von Querfasern durchbrochen, die nach der Ventralhälfte des absteigenden Vestibulariskernes

gelangen. In der Pyramide der Läsionsseite liegen nur mehr wenig degenerirte Fasern, aber die Pia ist daselbst noch verdickt.

Weiterhin sieht man bereits einzelne Verbindungsfasern zwischen der Lage der Fibrae arcuatae internae ventrales, die um die Trigeminuswurzel herumgelangt sind, und jenen ziemlich reichlichen Schollenreihen, die durch den Nucleus corporis restiformis in die laterale Partie des absteigenden Vestibulariskernes gelangen. Uebrigens besteht keine scharfe Grenze zwischen dem Nucleus corporis restiformis und dem absteigenden Vestibularisendkern, welchem der erstere vielleicht, wenigstens zum Theil, als Anhang zugehört: auch in ihm scheinen nämlich in schon früheren Schnitten Fibrae arcuatae internae (vor Allem der „aberrirten“ Portion) zu endigen und an seinen grossen bläschenförmigen Zellen Endfüsse zu bilden.

Die Einstrahlung von Fibrae arcuatae internae ventrales aberratae in den Nucleus corporis restiformis, der schon an Grösse abnimmt, bezw. in die laterale Partie des absteigenden Vestibulariskernes, ist bald darauf sehr deutlich; hingegen haben die Fibrae arcuatae internae dorsales bereits vollkommen aufgehört und ihr Ende in der ventralen Hälfte des absteigenden Vestibulariskernes gefunden.

Das Dorsalaufsteigen der Fasern zur hinteren Längsbündelkreuzung ist sehr deutlich. Die mittlere und untere Raphenkreuzung hat so gut wie aufgehört. Die Hauptschleife der Läsionsseite ist mässig degenerirt; das laterodorsale Faserbündel neben der Pyramide ist nach wie vor sehr schollenreich. Das degenerirte Bündel in der Hauptschleife der Gegenseite nimmt bereits (unteres Drittel des Facialiskernes) deutlich die medioventrale Ecke derselben ein.

In der übrigen Hauptschleife ist die Zahl degenerirter Fasern bescheiden. Im Vestibulariskerne der Gegenseite noch spärliche Endigungen.

Im Kleinhirn, lateral vom Dachkerne, im Marke des Oberwurmes vor Allem derselben, aber auch, allerdings weniger, der Gegenseite reiche Schollenzüge. Der Dachkern selbst und vor Allem der Pfropfkern daneben sind mit Schöllchen bestäubt, bezw. von Schollen durchzogen. Im Hemisphärenmarke nur in den an den Wurm angrenzenden Theilen Schöllchenreihen.

Höhe: Volle Ausbildung des Facialiskernes. Die Fibrae arcuatae internae ventrales („aberratae“) verbinden sich von der lateralen Seite her deutlich mit den Endigungen im Vestibulariskerne. Spärlich sind die quergetroffenen degenerirten Fasern in der der Läsionsstelle entsprechenden Partie der Formatio reticularis. Sehr deutlich ist die Degeneration in dem das laterale Olivenmark fortsetzenden Theile der Hauptschleife. Die Pyramide derselben Seite trägt noch eine schmale Schollenkappe, die der Gegenseite ist ganz intact. Der lateroventrale Vorderseitenstrangrest, diejenige

Partie, welche aussen den Facialiskern bedeckt, ist vollkommen intact. Auf der Gegenseite dauert die Endigung in dem Vestibulariskerne fort. Fibrae arcuatae internae ventrales und Fibrae arcuatae externae, allerdings in wesentlich geringerer Anzahl als auf der Läsionsseite, eilen der Anlage des Corpus restiforme zu. Der Nucleus corporis restiformis auf der Gegenseite (die Gegenseite bleibt auf der ganzen Schnittserie etwas zurück) ist nun in voller Entfaltung. Auf der Läsionsseite beginnt der Vestibularishauptkern; die Faserendigung beschränkt sich aber auf die laterale Partie, bezw. auf den absteigenden Vestibulariskern, also auf die Region der sog. sensorischen Kleinhirnbahn Edinger's.

Kleinhirn: Im Marke des Oberwurmes, besonders der Läsionsseite, auch in der oberen Kleinhirncommissur, sind reichlich degenerirte Fasern. Ebensolche im Dachkerne. Das Mark der Hemisphären, besonders der lateralen Partien, zeigt kaum auch nur vereinzelte Schollenreihen. Ebenso das Mark des Unterwurmes, wohl aber zeigt solche in mässiger Anzahl das Mark der mittleren Etage in der Höhe des Nucleus dentatus. Derselbe enthält gleichfalls einige, allerdings wenige, Schollenreihen. Reicher an solchen, zum Theil deutlich durchziehenden, ist der Dachkern.

Das Corpus restiforme ist nunmehr in voller Ausbildung und die Fibrae arcuatae externae und internae ventrales vermischen sich in dessen unterer Hälfte. Auf der Gegenseite auch Scholleneinstrahlungen in den Nucleus corporis restiformis seitens Fibrae arcuatae internae ventrales „aberratae".

Es bleiben nun also aufsteigend noch weiter zu verfolgen:

1. Fibrae arcuatae externae ventrales und Fibrae arcuatae internae ventrales in das Corpus restiforme der Läsionsseite und die weit spärlichere entsprechende Fasergruppe der Gegenseite: die Einstrahlung derselben in den oberen Kleinhirnwurm, kaum in die Hemisphären, nicht in den unteren Kleinhirnwurm.

2. Die theils in das hintere Längsbündel derselben Seite, zumeist aber bereits in das hintere Längsbündel der Gegenseite gekreuzten Faserzüge.

3. Das gekreuzte System in der medioventralen Ecke der Hauptschleife; auf der Läsionsseite ist das entsprechende Areal schollenfrei.

4. Die reichlich degenerirten Fasern jenes Bündels, das das laterale Olivenmark fortsetzt, und die spärlichen mediodorsal daran sich schliessenden quergetroffenen degenerirten Fasern.

In diesem Areale liegt bekanntlich die Lateralschicht der Hauptschleifenfasern *κατ' ἐξοχήν*, d. h. der Hinterstrangkern-Grosshirnsysteme, wie der Vergleich mit den alten Präparaten der Hinterstrangkernkatzen Tschermak's lehrt: bei diesen finden sich auch hier, nämlich in der Fortsetzung des lateralen Markes der Olive — allerdings auch in der medialen

Hälfte des Schleifenareales bis gegen die Raphe zu, inclusive jenes Feld, in welchem bei der Olivenkatze das sub 3 verzeichnete gekreuzte Bündel liegt — reichlich degenerirte Fasern.

Allem Anscheine nach wurden eben durch die Durchtrennung des lateralen Olivenmarkes die in demselben verlaufenden Fasern der Hinterstrangkern-Grosshirnsysteme zur Degeneration gebracht.

Höhe: Beginn des Acusticuseintrittes, Mitte des Facialiskernes. Die Endigung der Fibrae arcuatae internae dorsales hat sowohl auf der Läsionsseite wie auf der Gegenseite aufgehört, hingegen finden sich auf der operirten Seite noch zahlreiche Schollen und Schollenreihen von Fibrae arcuatae internae ventrales aberratae im mittleren Höhendrittel (besonders lateral) des absteigenden Vestibulariskernes, welcher hier zwischen seinen grossen Zellen die verstreuten Bündel der absteigenden Vestibulariswurzel, der sog. sensorischen Kleinhirnbahn Edinger's, aufweist. Lateral ist ihm in voller Entfaltung das Corpus restiforme in Halbmondform angeschlossen. Die reichlich degenerirten Züge in seiner ventralen Hälfte zeigen Verbindungsstrassen mit dem Verstreuungsareale der Fibrae arcuatae internae ventrales aberratae. Einzelne der letzteren brechen erst in halber Höhe der Strickkörpersichel durch diese hindurch nach jenem Gebiete, andere umschlingen sogar in dem dorsalen Tangentialfaserbelage das Corpus restiforme und gelangen in den laterodorsalen Theil des absteigenden Vestibulariskernes.

Die anderen Fibrae arcuatae internae ventrales und die Fibrae arcuatae externae ventrales haben auf der operirten Seite bereits alle den unteren Pol der absteigenden Trigeminuswurzel passirt und sich lateral von derselben gesammelt.

Zwischen den hinteren Längsbündeln kreuzen die letzten Fasern; die Schollen in beiden sind schon spärlich. Ebenso die (aufwärts strebenden) Schöllchen im Nucleus centralis formationis reticularis. Sehr reich an degenerirten Fasern ist hingegen der laterale Theil der Hauptschleife der Läsionsseite. Auf der Gegenseite finden sich in dem dicken Faserbelage laterodorsal von der Pyramide (Hauptschleife) vereinzelte degenerirte Fasern. Viel reichlicher aber werden dieselben weiter medial bis hart an die Raphe.

Nun sind auch die Fibrae arcuatae internae ventrales und Fibrae arcuatae externae ventrales auf der Gegenseite um die Trigeminuswurzel herum in die ventrale Hälfte des Corpus restiforme gelangt. Von dieser aus stellen einzelne Schollenreihen die Verbindung her nach dem schollenerfüllten Nucleus corporis restiformis und der lateralen Partie des absteigenden Vestibulariskernes: also Fibrae arcuatae internae ventrales seu trigemino circumflexae „aberratae". Auch auf dieser Seite sieht man einzelne Schollenreihen die Strickkörpersichel in halber Höhe durchbrechen, um zu der oben bezeichneten Endstätte zu gelangen.

In der oberen Kleinhirncommissur und in der Dachkerncommissur sind ausserordentlich zahlreiche Degenerationsfasern, während der Unterwurm frei ist.

Caudalster Theil des Trapezkörpers und unterer Pol der Oliva superior linkerseits. Die Querfasern trennen die noch degenerirten Bündel laterodorsal von der Pyramide und die dorsal sich daran anschliessenden, spärlicher degenerirten Fasern in einzelne Querlagen; verstreute Schollen reichen durch den Trapezkörperkern bis an die mediale Nebenolive heran. Einzelne Schollenstrecken treten unmittelbar dorsal von der absteigenden Trigeminuswurzel in die Lateralregion des absteigenden Vestibulariskernes hinein.

Weiterhin sind mehrere Schollenreihen auffallend, die sich zwischen den Fasern des Trapezkörpers von dem degenerirten Areale der Hauptschleife der Läsionsseite durch die Raphe nach der entgegengesetzten Seite begeben in das sonst schollenfreie Gebiet ventral von dem Raphendegenerationsareale. Allerdings haben ganz vereinzelte die Raphe kreuzende Fasern von der Läsionsseite nach diesem Areale hin auch in den vorhergehenden Schnitten im Anschlusse an die viel tiefere degenerirte Raphenkreuzung zwischen den Olivae inferiores nicht vollkommen gefehlt. In höheren Schnitten haben diese Fasern schon das laterodorsale Hauptschleifenareal erreicht: vielleicht sind es einfach verspätet kreuzende Fibrae arcuatae internae ventrales. Einzelne degenerirte Fasern kreuzen allerdings in das Raphenareal selbst hinüber, andererseits ziehen auch wieder Schollenreihen von dem Raphenareale ganz vereinzelt lateralwärts. Das Raphenareal ist durch die Trapezfasern in die mediodorsale Ecke der im Uebrigen nur sehr mässig schollenführenden Hauptschleifenschicht gedrängt.

Im Kleinhirn ist das Hemisphärenmark, der Nucleus flocculi, der Nucleus dentatus und nunmehr auch der Embolus frei von Schollenreihen. Einzelne solche durchziehen den Dachkern, und zwar nur auf der Läsionsseite, hingegen sind in der Dachkerncommissur einzelne, in der oberen Kleinhirncommissur und im Marke des Oberwurmes ausserordentlich reichlich degenerirte Fasern zu sehen. Auf der Gegenseite sind die nach dem Marke des Oberwurmes ziehenden degenerirten Fasern spärlicher, einzelne Schollenstrecken im Dachkerne zu sehen. Das Mark des Unterwurmes ist degenerationsfrei.

In dieser Höhe sind im lateralen Theile des Vestibulariskernes, besonders der Läsionsseite, eine grössere Anzahl Schollenstrecken zu sehen. Die Fibrae arcuatae internae ventrales aberratae scheinen demnach an Zahl keineswegs unerheblich zu sein. Auf der Gegenseite allerdings sind sie relativ spärlich.

Nunmehr werden die Degenerationszüge in den beiden hinteren Längsbündeln und in der Raphe dazwischen schon äusserst spärlich.

Auf der Gegenseite sieht man aus dem Hauptschleifenareale Schollenreihen durch den unteren Pol des oberen Olivencomplexes hindurch lateralwärts ziehen.

In diesen Schnitten sind die Verbindungsstrecken zwischen den degenerirten Fasern in der ventralen Strickkörperhälfte, ferner durch die Strickkörpersichel hindurch und um den Strickkörper herum (Weg der Striae acusticae) und dem Einstrahlungsbezirke im Vestibularishauptkerne sehr reichlich und deutlich.

Auf den folgenden Schnitten keine degenerirten Fasern mehr im Trapezkörper; die früher gekreuzten liegen verstreut im Olivencomplexe der Gegenseite. Eine geringe Anzahl degenerirter Fasern finden sich auch im Areale der Hauptschleife der Gegenseite.

Die Dachkerncommissur ist nunmehr sehr reich an degenerirten Fasern, besonders in ihrem dorsalen Theile. Das Hemisphärenmark bleibt auch auf der Gegenseite degenerationsfrei. Mittlerweile sind die Schollen in den hinteren Längsbündeln sehr klein und spärlich geworden.

Höhe: Beginn der Einstrahlung des Corpus restiforme. Die durch das Corpus trapezoides hinübergekreuzten einzelnen Fasern scheinen sich entweder dem Raphenbündel angeschlossen zu haben oder durch den Olivencomplex hindurch das Corpus restiforme erreicht zu haben.

Im Kerne des Trapezkörpers selbst und im lateralen Theile der nichtlädirten Hauptschleife finden sich nur vereinzelte kleine Schollen. Man sieht auf der Läsionsseite eine Reihe von Schollenreihen in dem grosszelligen, dicht von normalen Fasern durchflochtenen Deiters'schen Kerne, welcher sich in dieser Höhe dem absteigenden Vestibulariskerne, mit dem er ganz ähnlich gebaut ist, dorsal auflagert. Durch den Deiters'schen Kern brechen in dieser Höhe Striae acusticae dorsales hindurch, welche sich dadurch etwas von der Strickkörpersichel abheben. Dort, wo der Deiters'sche Kern in den Vestibularishauptkern übergeht, sieht man ein geschlossenes Bündel normaler Fasern: das ungekreuzte spinale System aus dem Deiters'schen Kerne (Held).

Die das Corpus restiforme durchbrechenden Fibrae arcuatae internae ventrales aberratae, die in den Vestibulariskern einstrahlen, sind auch hier noch reichlich, auf der Gegenseite allerdings spärlich.

Das Corpus restiforme beginnt nun einzustrahlen; die degenerirten Fasern nehmen seinen latero-ventralen Theil ein. Auf der Gegenseite sind noch Schollenreihen zu sehen, die in den Striae acusticae um das Corpus restiforme herum nach dem Vestibularishauptkern gelangen. Der Kopf des Corpus restiforme wird reichlich von bogenförmig verlaufenden Fasern durchbrochen.

Die Degeneration in den hinteren Längsbündeln fast verschwunden. Im Deiters'schen Kerne der Läsionsseite viele Schollen verstreut sowie in Reihen.

Höhe: Mitte des Trapezkörpers (Fig. 3). Einstrahlung des Strickkörpers auf beiden Seiten. Die degenerirten Fasern aus den ventrolateralen Partien beiderseits strahlen auf dem Wege der lateralen Portion, die zwischen Nucleus dentatus und Nucleus flocculi aufsteigt, in das Mark des Oberwurmes und in die Commissur zwischen den beiden Dachkernen auf, während

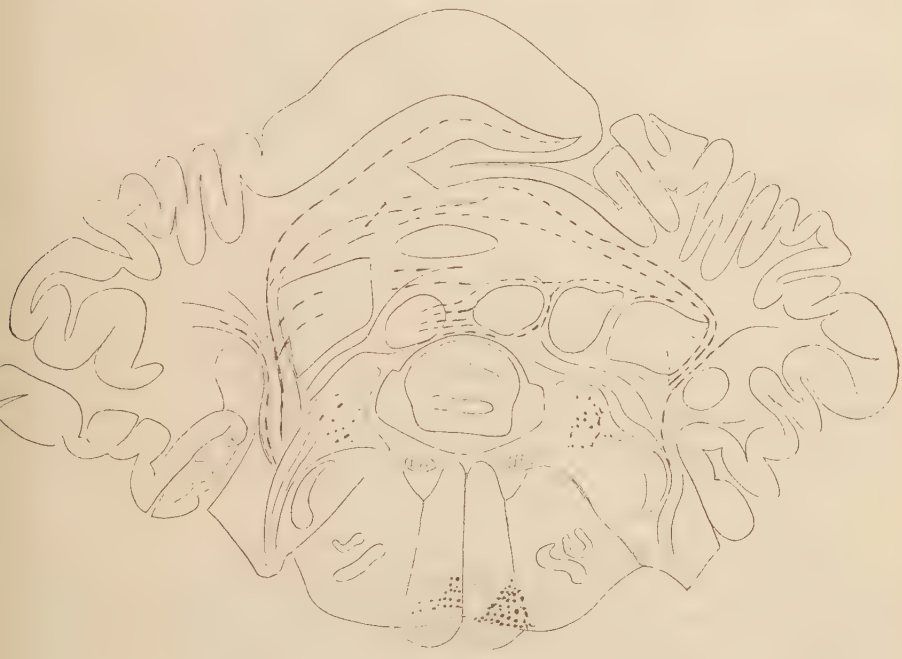

Fig. 3.
Gegend der oberen Olive.

das Mark des Unterwurmes, sowie jenes der Hemisphären degenerationsfrei bleibt. Auch in dem Nucleus dentatus, an dessen lateraler Fläche die Schollenreihen des einstrahlenden Corpus restiforme vorbeilaufen, ist keine erhebliche Einstrahlung zu sehen. Nur einzelne Reihen feiner Schöllchen sind beiderseits im Nucleus dentatus zu erkennen.

Im oberen Ende des Deiters'schen Kernes, sowie in dem sich anschliessenden Vestibularishauptkerne der Läsionsseite sind noch zahlreiche Schollen zerstreut. Ebenso, allerdings in geringerer Anzahl, in der entsprechenden Region der Gegenseite. Von den durch die laterale Partie des linken Corpus restiforme emporstrahlenden Fasern scheinen sich solche in

den medial vorgelagerten Deiters'schen Kern zu verstreuen (wohl zum Theil die Collateralen aus dem gekreuzten Hinterstrangkern-Kleinhirnsysteme). Das hintere Längsbündel beiderseits schon in dieser Höhe degenerationsfrei. In der Pyramide der Läsionsseite, und zwar in deren lateralem Abschnitte, noch vereinzelte Schollen; die der anderen Seite aber völlig normal.

Auch von den im lateralen Theile des Corpus restiforme der Gegenseite aufsteigenden degenerirten Fasern scheinen sich Schöllchen nach dem medial vorgelagerten Deiters'schen Kerne zu verstreuen.

Höhe: Beginn der Brücke, oberes Ende des Complexes der Oliva superior, frontales Ende des Trapezkörpers. Einstrahlung des Corpus restiforme auf der Läsionsseite beendet; Bindearm abgelöst; Beginn des Trigeminusaustrittes (motorischer Trigeminuskern). Auf der Gegenseite: Einstrahlung des Corpus restiforme ihrem Ende nahe; Beginn der Ablösung des Bindearmes; noch Eintritt des Vestibularis-Cochlearis. Vorderes Drittel des Kleinhirns.

Im Marke des Oberwurmes, sowie in der mittleren Etage beiderseits noch degenerirte Fasern; im Oberwurme, besonders im hinteren Abschnitte, sind die Schollen noch recht reichlich, in der mittleren Etage haben sie schon erheblich abgenommen. Im Marke des Unterwurmes nur sehr spärliche Schollen und Schöllchenreihen. Die im lateralen Theile des Strickkörpers der Gegenseite noch sichtbaren degenerirten Fasern steigen nach dem Oberwurme auf. Das Mark der Hemisphären bleibt degenerationsfrei.

Im frontalsten Ende des Deiters'schen Kernes der Gegenseite nur mehr wenige verstreute Schöllchen.

Im hinteren Längsbündel der beiden Seiten und in der Raphe nur vereinzelte schwarze Körnchen verstreut, nicht mehr wie in den übrigen Theilen des Hirnstammquerschnittes. Das medial der Hauptschleife angeschlossene Areale, das hart an der Raphe liegt und von den letzten Trapezfasern durchflochten wird, zeigt auf der Gegenseite zahlreiche geschwärzte Faserquerschnitte, auf der Läsionsseite ist es aber vollkommen degenerationsfrei. Das Hauptschleifenfeld der Läsionsseite zeigt in den ventralen Partien, vor allem des lateralen Antheiles, sehr zahlreiche degenerirte Fasern. Von dort aus scheinen sich Körnchen in das die Pyramidenbündel zunächst umschliessende Brückengrau zu verstreuen. Die Pyramidenfasern selbst sind degenerationsfrei. Reichlicher sind solche verstreute Schöllchen dorsal von der Hauptschleifenschicht im sog. Nucleus reticularis tegmenti pontis. In der Hauptschleifenschicht der Gegenseite findet sich nur im lateroventralen Theile eine bescheidene Zahl geschwärzter Fasern, so dass nunmehr als degenerirte Areale nur zu verfolgen bleiben:

1. Die ventrolaterale Partie der Hauptschleife auf der Läsionsseite und (weit schwächer degenerirt) auf der Gegenseite.

2. Das Bündel medial von der Hauptschleife hart an der Raphe auf der Gegenseite.

Höhe: Mitte der Brücke, Bindearme vom Kleinhirn losgelöst. Auf der Läsionsseite beschränken sich die degenerirten Fasern in der Hauptschleifenschicht auf die lateralen zwei Drittel. Auf der Gegenseite haben sich die degenerirten Fasern mehr in die Quere ausgebreitet und liegen als ein schmaler Faserbelag, nahe der Raphe am breitesten, der Hauptschleife auf. Diese selbst zeigt in dem ventrolateralen Bereiche, der in das Brückengrau vorspringt, eine mässige Anzahl degenerirter Fasern.

Höhe: Hinterster Abschnitt des hinteren Paares der Vierhügel. Die dorsolaterale Partie der degenerirten Fasern der Hauptschleife der Läsionsseite tendirt laterodorsalwärts, in der Richtung nach dem Kerne der lateralen Schleife. Eine geringe Anzahl ebenso laterodorsalwärts tendirender degenerirter Fasern ist im lateralen Theile der Hauptschleife der Gegenseite wahrzunehmen. Der dorsale Belag degenerirter Fasern in der Hauptschleife der Gegenseite scheint sich in eine auf dem medialen Drittel der Hauptschleife auflagernde Portion und in eine laterale, der Hauptschleife sich beimischende Portion zu trennen. Noch im vordersten Abschnitte des Oberwurmes des Kleinhirns sind nicht wenige degenerirte Fasern wahrzunehmen, während der Unterwurm solcher ermangelt.

Von der ventrolateralen Ecke der Hauptschleife tauchen auf der Läsionsseite einzelne Bündel tief in das Brückengrau und verstreuen sich einzelne Schöllchenreihen an dessen Zellen. Zellfussbildende Fasern sind auch hier zu sehen.

Die von der Hauptschleifenschicht dorsolateralwärts abschwenkenden Fasern auf der Gegenseite wie auf der Läsionsseite beginnen an der Lateralfläche des Kernes der lateralen Schleife dorsalwärts zu ziehen. Einige Schnitte höher haben diese Fasern die lateroventrale Ecke des hinteren Paares der Vierhügel eben erreicht, und letztere beginnt sich mit feinen Schöllchen zu füllen, die den anderen Partien der Vierhügel fehlen.

Weiterhin werden in der lateroventralen Ecke des hinteren Paares der Vierhügel zwischen den kleinen Zellen auch schon Schollenreihen sichtbar. Einzelne solcher sind auch im Kerne der Lateralschleife selbst zu sehen, in welchem auch feine Körnchen verstreut liegen. Die Gegenseite zeigt diese Verhältnisse in spärlicherem Umfange.

In der Ventralecke der Hauptschleife der Gegenseite verharrt, durch eine Lage normaler Fasern von der dünnen Dorsallage degenerirter Fasern getrennt, ein schmales Schollenbündel. Die Hauptschleifenschicht ist in dieser Höhe bereits durch die andrängenden Pyramidenbündel vom Brückengrau entfernt.

Lateral von jener Region des Grau vom hinteren Paare der Vierhügel, in welche die Einstrahlung der degenerirten Schleifenfasern erfolgt, entwickeln sich die intacten Arme des hinteren Paares der Vierhügel.

Auf der Gegenseite erreichen die ersten degenerirten Fasern das Grau des hinteren Paares der Vierhügel.

Die Commissur zwischen dem hinteren Paare der Vierhügel ist degenerationsfrei, wie überhaupt in die oberen zwei Drittel des Vierhügelgrau hinauf keine degenerirten Fasern zu verfolgen sind.

Höhe: Vorderes Ende des hinteren Paares der Vierhügel. Die Einstrahlung der degenerirten Fasern auf der Läsionsseite in das an grösseren bläschenförmigen Ganglienzellen reiche hintere Paar der Vierhügel sehr deutlich. Auch hier sind Faserendkörbe angedeutet. Dort, wo der Uebergang in das vordere Paar der Vierhügel beginnt, scheinen sich einzelne dieser Schollenreihen aus der Hauptschleife in den oberen Lateralkern der Formatio reticularis zu verlieren. Auf der Gegenseite ist die lateroventrale Region des Vierhügelgrau schöllchenreich; einzelne Schollenstrassen direct bis hin verfolgbar.

Hinteres Ende des vorderen Paares der Vierhügel. Von der Hauptschleifenschicht trennt sich mehr und mehr ein mediales Bündelchen ab, das auf der Läsionsseite degenerationsfrei ist, auf der Gegenseite in seiner Dorsalhälfte reichlich degenerirte Fasern enthält. Die Hauptschleife dieser Seite zeigt in ihrem dorsalen Rande und in der ventrolateralen Ecke eine Anzahl degenerirter Fasern; die Einstrahlung nach dem Vierhügelgrau hinauf ist spärlich.

Auf der Läsionsseite zeigt die Hauptschleife vor Allem in ihren ventralen und lateralen Partien sehr reichlich degenerirte Fasern; gleichfalls reichlich ist die Aufstrahlung in's Vierhügelgrau. Sie reicht hierselbst durch die ganze untere Hälfte des Vierhügelgrau; obere Hälfte und Commissur sind degenerationsfrei. Der Arm des hinteren Paares der Vierhügel schon stark entwickelt. Einige Schnitte weiter verstreuen sich auch degenerirte Fasern in die mediale Hälfte des unteren Theiles des Vierhügelgrau.

Das oben erwähnte Bündel, das die Schleife auf der Gegenseite an der Raphe zurückgelassen hat, rückt nun etwas dorsalwärts, so dass es nicht mehr in die Fortsetzung des Bogens der Hauptschleife fällt. Von dem Hauptschleifenlager aus verstreuen sich Schollen in eine Lage grosser Zellen der Formatio reticularis, welche sich in dieser Höhe der Hauptschleife dorsal anschliesst, und zwar gilt dies von beiden Seiten.

Mitte des vorderen Paares der Vierhügel. Zwischen Schleifenschicht und Pyramide, die sich zum Hirnschenkelfuss geformt hat, beginnt die Substantia nigra Sommeringii aufzutreten. In diese lagern sich auf der

Läsionsseite abgesprengte degenerirte Fasern aus der ventrolateralen Ecke der Hauptschleife. Es sind auch Zellfüsse an den Zellen der Substantia nigra angedeutet. Die Einstrahlung in die Basalpartie des Vierhügelgrau dauert auf beiden Seiten, auf der Läsionsseite unvergleichlich stärker, an, und zwar immer medial vom Arme des hinteren Paares der Vierhügel.

Die Faserverstreuung in die Substantia nigra scheint eine ganz erhebliche zu sein, beschränkt sich aber auf deren dorsale Hälfte. Nunmehr scheinen auch von der Hauptschleife der Gegenseite, in welcher relativ wenig degenerirte Fasern verstreut sind, einige Schollenzüge in die Substantia nigra zu gelangen.

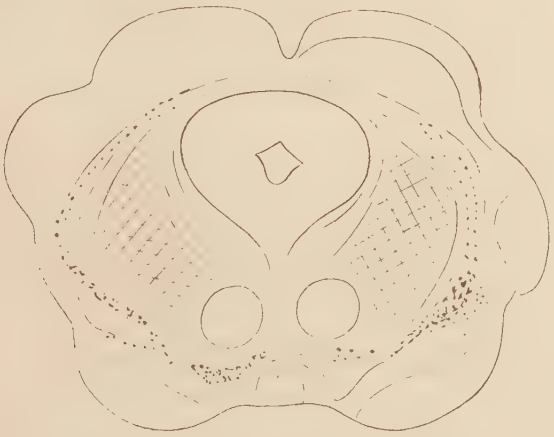

Fig. 4.
Mitte des vorderen Paares der Vierhügel.

Das auf der Gegenseite zum Theil degenerirte Bündel nahe der Mittellinie ist in diesen Schnitten bereits deutlich von der Sichel der Hauptschleife getrennt. Es liegt ventrolateral von der ventralen Haubenkreuzung, weiterhin kommt es ventral von dem sich entwickelnden rothen Kern der Haube zu liegen, von diesem aber zunächst durch normale Faserlagen geschieden, und wird durch die Masse der sich entwickelnden Corpora mammillaria von der Mittellinie abgedrängt. Ventralwärts von ihm sondert sich das auf beiden Seiten intacte sog. Bündel von der Schleife zum Hirnschenkelfuss, welches sich zunächst in eine graue Masse zwischen Hirnschenkelfuss und lateralem Fasermantel der Corpora mammillaria einschiebt.

Höhe des Oculomotoriusaustrittes. Der Zug der degenerirten Fasern der Hauptschleife beiderseits laterodorsalwärts in das dem Arme des hinteren Paares der Vierhügel, dem sich hier eben das Corpus geniculatum mediale lateral anzulegen beginnt, medial anliegende Feld dauert beiderseits

an. Ebenso, auf der Gegenseite allerdings relativ spärlich, die Verstreuung einzelner Fasern in die laterale Partie der Substantia nigra (Zellfüsse!).

Das Bündel grober degenerirter Fasern auf der Gegenseite neben der Raphe liegt ventral vom rothen Kerne, medial vom austretenden Oculomotorius — theilweise auch von dessen Fasern durchbrochen —, dorsal vom lateralen Marklager der entstehenden Corpora mammillaria und von dem Bündel von der Schleife zum Hirnschenkelfuss, durch welches der austretende Oculomotorius hindurchzieht.

Einzelne Schollenzüge laufen auf der Läsionsseite vom Schleifenareale aus radiär, d. h. ventrolateralwärts, durch den lateralsten Theil der Substantia nigra nach dem unteren Pole des Corpus geniculatum mediale. (Etwa die caudalsten directen Rindenfasern der Schleife, wie solche später aus dem ventrolateralen Kerne und der Thalamusschale, in welche beide bekanntlich das Corpus geniculatum mediale übergeht, in die innere Kapsel durchbrechen?) Sicherlich aber finden sich an den Zellen des lateralen Theiles der Substantia nigra zahlreiche Faserendigungen.

In der ventralen Haubenkreuzung sind bereits einige Schollenreihen zu sehen, die dem Raphenbündel der Gegenseite entstammen.

Der der Sichel der Hauptschleife medial angelagerte obere Lateralkern ist auf der Läsionsseite reichlich mit Schöllchen und Schöllchenreihen angefüllt, wohl entsprechend den bekannten Collateralen der Hinterstrangkernfasern an dieses Ganglion.

Fig. 5.
Höhe der hinteren Commissur.

Höhe: Beginn der hinteren Commissur und des Ganglion habenulae. Das Bündel von der Schleife nach dem Hirnschenkelfusse hat sich mit dem letzteren vereinigt. Das Lateralmark des sich entwickelnden Corpus mammillare ist etwas lateral abgerückt, so dass die nun etwas verstreuten groben degenerirten Fasern auf der Gegenseite gerade dorsal von

dem genannten Bündel und ventral vom rothen Kern liegen, in welchen selbst einige Schollen vordringen.

Medial von diesem Areale, von einzelnen Schollen durchbrochen, wird der Querschnitt des Vicq d'Azyr'schen Bündels sichtbar. Laterodorsalwärts vom rothen Kerne finden sich die in der Hauptschleifensichel verstreuten degenerirten Fasern. Auf der Läsionsseite sind diese feinkaliberigen degenerirten Fasern noch recht reichlich; einzelne scheinen in den Winkel zwischen Vierhügelgrau und Corpus geniculatum mediale einzustrahlen; auch fehlt es nicht an ventrolateral verlaufenden Radiärfasern, die von der Hauptschleifensichel nach dem ventralen Rande des Corpus geniculatum mediale gerichtet sind, also zwischen diesem und dem lateralen Rande der Substantia nigra verlaufen, einzelne dringen auch in die untere Partie des Corpus geniculatum mediale selbst vor.

Das Hemisphärenmark in dieser Höhe, ebenso der Balken vollkommen frei von Degeneration.

In der ventralen Haubenkreuzung, die in dieser Schnitthöhe bereits ihrem Ende nahe ist, finden sich einzelne Schollenzüge, ebensolche im rothen Kerne der Läsionsseite.

In den nächsten Schnitten kann man nunmehr im rothen Kern der Haube, besonders der Gegenseite, Fasertheilungen und Faserendigungen erkennen.

Im vordersten Ende der Haubenkreuzung kreuzte eine Anzahl von degenerirten Fasern, allem Anscheine nach solche, die zuvor medial vom Vicq d'Azyr'schen Streifen der Gegenseite gelegen hatten. Dieselben gelangen dorsal vom Querschnitt des Vicq d'Azyr'schen Bündels in den rothen Kern der Gegenseite, in dem man verstreute Schöllchenreihen sieht; einzelne scheinen ventral vom genannten Bündel der Läsionsseite den rothen Kern zu erreichen.

Im lateralen Theile der Substantia nigra der Läsionsseite sind noch immer Schöllchenreihen verstreut und scheinen Fasern an den Zellen zu endigen; in den Hirnschenkelfuss strahlen keine dieser Fasern ein. Auch auf der Gegenseite sind einzelne wenige radiäre Schollenstrecken zu sehen. Das Raphenbündel verarmt an grobscholligen Fasern. Medial vom Querschnitte des Vicq d'Azyr'schen Bündels der Gegenseite sind nur mehr ganz vereinzelte geschwärzte Faserquerschnitte zu sehen.

Einzelne feinkaliberige Schollenreihen lagern sich zwischen Hirnschenkelfuss und Corp. genic. med.

Nach dem rothen Kern der Haube kreuzen auch weiterhin noch Fasern herüber; die Verstreuung dortselbst ist sehr reichlich. Nur eine mässige Zahl grosskaliberiger Fasern bleibt quergetroffen zwischen rothem Kerne und Lateralmark des Corpus mammillare.

In der Höhe der hinteren Commissur und der vollentwickelten Corpora mammillaria beginnen die übrig gebliebenen grobkaliberigen Fasern des Bündels ventral vom rothen Kern medialwärts zu ziehen nach dem unteren Ende des Querschnittes vom Vicq d'Azyr'schen Streifen; medial von diesem strahlen einzelne Schollenreihen dorsalwärts nach dem centralen Höhlengrau. Auch sieht man noch einzelne degenerirte Fasern aus der Gegend ventral vom Vicq d'Azyr'schen Streifen der Gegenseite nach der Gegend medial vom Vicq d'Azyr der Läsionsseite hinüberkreuzen und beobachtet in dem allmählich in den medialen Thalamuskern übergehenden centralen Höhlengrau (welches durch seine helle Farbe deutlich von dem dunklen, in das Centre médian übergehenden oberen Lateralkern absticht) beider Seiten dorsalwärts gerichtete Schollenreihen, die bis unter das Ependym reichen. — Bei einzelnen Fasern sieht man das Emporbiegen medial vom Vicq d'Azyr'schen Streifen ganz deutlich, andere aber gelangen noch weiter lateralwärts in den letzten Rest des rothen Kernes. In den nächsthöheren Schnitten werden die analog verlaufenden Fasern auf beiden Seiten zahlreicher. Im lateralen Theil der Substantia nigra Sömmeringi beiderseits, weit reichlicher auf der Läsionsseite, finden sich noch Schöllchenreihen. Die Schollen aus der Hauptschleife der Läsionsseite erfüllen auch die Faserbündel, welche am ventralen Pole des Kniehöckers sich in grösserer Anzahl sammeln und durch die Substantia nigra vom Hirnschenkelfuss getrennt sind. In den Lateralkernen auf beiden Seiten und in der hinteren Commissur sind noch Schöllchenreihen zu sehen.

Auch auf der Gegenseite sammeln sich nunmehr mehrere degenerirte Fasern der Hauptschleife in den quergetroffenen Bündeln in der Ventralhälfte des Corpus geniculatum mediale.

In den nächsten Schnitten sieht man auf der Läsionsseite im lateralen Theile der Substantia nigra zahlreiche Faserstrecken lateralwärts tendirend; ebensolche in geringerer Anzahl auf der Gegenseite.

Die Kreuzung degenerirter Fasern in der ventralen Haubenkreuzung und die Einstrahlung solcher in den medialen Thalamuskern und den rothen Kern, besonders der Gegenseite, dauert noch reichlich an, auch zahlreiche Faserendigungen sind zu sehen. Das degenerirte Bündel liegt nun ventral vom Querschnitt des Vicq d'Azyr'schen Streifens, theilweise im Kopf der Haubenstrahlung.

Einzelne Schollenzüge scheinen durch den von nicht wenigen Schollen erfüllten oberen Lateralkern hindurch und durch die hintere Commissur in den oberen Lateralkern der Gegenseite zu gelangen, in den zugleich auch direct degenerirte Fasern von der Hauptschleife der Gegenseite einstrahlen.

Die von Schleifenschollen bestäubten Bündel im ventralen Abschnitte des Corpus geniculatum mediale fassen in dieser Höhe schmale Brücken

grosser Zellen zwischen sich, in welche die Substantia nigra lateralwärts übergeht. An dieses Netzwerk drängt sich von unten her dicht heran der laterale Theil des Hirnschenkelfusses. Die dorsale Hälfte jenes Bündelcomplexes entbehrt einer solchen Bestäubung und unterscheidet sich dadurch deutlich von dem ventralen Complexe. Die Haubenstrahlung aus dem rothen Kern der Haube bereitet die Scheidung des reichbestäubten, zellenreichen Territoriums, in welches der mediale Antheil des Corpus geniculatum mediale übergeht, von jenem Flechtwerke von Faserbündeln und Zellbrücken vor: die Scheidung des Thalamusmassivs, speciell des ventrolateralen Kernes und der Thalamusschale. In deren bis dicht an den Hirnschenkelfuss heranreichende Faserbündel kommt also eine gewisse Anzahl feinkaliberiger degenerirter Schleifenfasern zu liegen, wie aus dem unmittelbaren Zusammenhang erhellt, welcher zwischen diesen Schollen und Schollenzügen und den weit reichlicheren dorsal von der Haubenstrahlung aus dem rothen Kern der Haube besteht. Auf der Gegenseite fehlt es fast an solchen Fasern.

Eröffnung des Aquaeductus Sylvii zum III. Ventrikel. Nun ist die Einstrahlung in den medialen Thalamuskern, ganz vorwiegend der Gegenseite, medial vom Vicq d'Azyr'schen Bündel deutlich zu sehen (siehe Fig. 6). Das Centre médian lateral vom Vicq d'Azyr'schen Bündel ist durch seinen Reichthum an grossen Zellen und durch die hellere Färbung von der ventrolateralen Kerngruppe deutlich zu unterscheiden. Von den degenerirten Fasern der Hauptschleife der Läsionsseite verlieren sich nur wenige bis in den lateralen Theil des Centre médian. Die meisten erfüllen die ventrolaterale Kerngruppe, hauptsächlich den mittleren Theil derselben. Der allerdings weit spärlichere Gehalt der ventralen Faserbündel der Thalamusschale an Schollenzügen besteht unverändert fort. Die dorsalen sind frei davon.

Die ventrale Haubenkreuzung hat vollständig aufgehört. Im ventrolateralen Kernlager der Gegenseite, ebenso im lateralen Abschnitte des Centre médian eine bescheidene Anzahl von Schollenzügen.

Sobald der Vicq d'Azyr'sche Streifen ventralwärts in das Corpus mammillare sich einsenkt, kommen die noch nicht in den Thalamus emporgeschwenkten, nicht mehr sonderlich reichlichen Degenerationsfasern auf der Gegenseite medioventral vom rothen Kern zu liegen. Einige solche sind weiter lateral, also gerade ventral vom rothen Kern zu sehen, in dem letzteren selbst auch Strecken gröberer Schollen, sowie feinerer Schöllchen in grösserer Anzahl. In der Substantia nigra sieht man zahlreiche lateralwärts tendirende Faserstrecken und Reihen feiner Schöllchen, die zum Theil Faserendigungen darstellen.

Mitte des Ganglion habenulae. Die Einstrahlung in den medialen Thalamuskern auf beiden Seiten noch vorhanden, besonders auf der Gegenseite.

Im Hemisphärenmark beiderseits störende schwarze Körnchen.

Die schon spärlichen degenerirten Fasern medioventral vom rothen Kern der Gegenseite wenden sich nun auch dorsalwärts. In den rothen Kernen der beiden Seiten sind die gröberen Schollen schon von bescheidener Anzahl, am reichlichsten noch in der ventralsten Partie des rothen Kernes der Gegenseite. Die Faserbündel in der Thalamusschale, von denen die ventralen eine Anzahl von Schollen und Schollenreihen aufweisen, reichen bereits bis an den sich dorsalwärts wendenden Hirnschenkelfuss heran, beginnen also sich ihm beizumischen, sind aber wegen des Körnchengehaltes der Fasern des Hirnschenkelfusses selbst nicht weiter verfolgbar. An den Fasern, die den sich entwickelnden Linsenkern durchsetzen und demselben dorsal aufliegen, ist der reichere Körnchengehalt auffallend. Die Windung, in welche sie einstrahlen, entspricht dem frontalsten Rande des Gyrus ectosylvius, bezw. der typischen Anastomose, die denselben mit dem Gyrus coronalis verbindet.

In geringer Anzahl sind degenerirte Fasern auch in den ventralen Faserbündeln der Thalamusschale auf der Gegenseite zu sehen. Im Anschlusse an die degenerirten Fasern, die im ventralen Theile des rothen Kernes der Gegenseite noch zu sehen sind, beobachtet man in mässiger Zahl Schollenstrecken lateral davon in der Substantia nigra.

Zellfüsse sind im rothen Kern, in der Substantia nigra, im medialen Thalamuskern zahlreich zu sehen.

In der Höhe des vorderen Theiles des Ganglion habenulae ist das Centre médian nicht scharf vom medialen Thalamuskerne zu trennen, in der Uebergangszone ventral vom Ganglion habenulae, bezw. vom Ursprunge des Vicq d'Azyr'schen Bündels verstreuen sich einige Schollenreihen aus dem medialen Thalamuskern, und zwar beiderseits.

Von den degenerirten Fasern auf der Gegenseite ventral vom rothen Kerne sieht man eine erhebliche Anzahl dorsal vom Medialtheile der Substantia nigra lateralwärts streichen und in der letzteren endigen. Nach diesem Zusammenhange scheinen es nicht zurückgebliebene Fasern der Hauptschleife zu sein. Man sieht auch keine solchen, welche sich etwa den Hauptschleifenfasern in der ventralen Thalamuspartie anschliessen würden, vielmehr halten sich solche Faserstrecken auf die Substantia nigra beschränkt und sind bis an den dorsolateralen Rand derselben zu verfolgen.

Auf der Verletzungsseite ist in diesen höheren Schnitten auch eine sehr geringe Anzahl solcher in der Substantia nigra, ebenfalls ohne Zusammenhang mit den Schleifenfasern wahrzunehmen.

Nunmehr verliert sich leider die Imprägnation des lateralen Streifens der Thalamusschale auf der Läsionsseite; ebenso die des Hirnschenkelfusses. Daher ist eine Aussage über das Verhalten durchbrechender Schleifenfasern nicht möglich; auf den Körncheureichthum der Fasern in dem sich entwickelnden Linsenkerne und dorsal von demselben ist schon aufmerksam gemacht worden.

Die letzten in den medialen Thalamuskern der Gegenseite emporbiegenden Fasern liegen medial vom Kopfe der Haubenstrahlung. In dem oberen Pole des rothen Kernes finden sich noch Faseraufzweigungen.

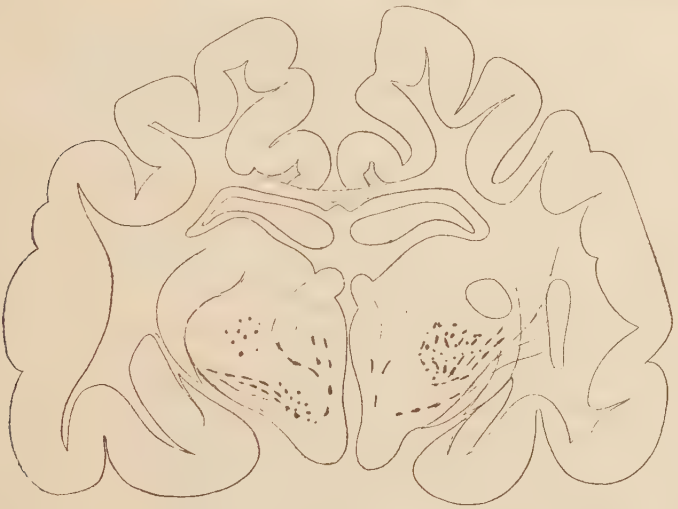

Fig. 6.
Mitte des Sehhügels.

Die Tangentialfasern in der Substantia nigra sind sehr reichlich; auf der Läsionsseite in einer mehr medialen Partie wenige entsprechende Schollen.

Im Zusammenhange mit den Tangentialfasern der Substantia nigra reichen einzelne Schollen bis in die ventrolaterale Ecke der Thalamusschale hinein.

Medial im Anschlusse an die Substantia nigra beginnt weiterhin der Luys'sche Körper sich dem Hirnschenkelfusse aufzulegen. Die degenerirten Fasern im lateralen Theile der Substantia nigra sind schon erheblich geringer an Zahl, in dem medialen ist aber noch ein reicher Vorrath.

Mitte der Commissura media. Die Endigung im medialen Thalamuskern ist beiderseits schon sehr spärlich, fast erloschen. Hingegen dauert die Endigung der Schleifenfasern in der ventralen Kerngruppe beiderseits noch an.

Faserendigungen an den Zellen der Substantia nigra der Gegenseite offenbar sehr reichlich, vor allem in deren medialem Theile.

In der Mitte der grauen Commissur hat die Einstrahlung in den medialen Thalamuskern ihr definitives Ende erreicht. Die Forel'sche und die Meynert'sche Commissur (mit Ausnahme einiger weniger Schollenstrecken) sind degenerationsfrei.

Etwas höher ist auf der Gegenseite die Faserverstreuung im medialen Theile der Substantia nigra und die Faserverstreuung im ventralen Thalamusabschnitt nicht mehr scharf von einander zu trennen, beide sind schon recht bescheiden.

Gegen das obere Ende der Commissura media zu, mit dem Auftreten Nucleus thalami anterior, ist die Zahl degenerirter Schleifenfasern im Thalamus beiderseits, vor allem auf der Gegenseite, schon stark reducirt. Auf der Operationsseite sind die Reihen feiner Schöllchen noch in ziemlich grosser Zahl zu sehen. Deutlich verstreuen sich einzelne Schollen auf die Faserbündel der Thalamusschale, an welche unmittelbar der Hirnschenkelfuss grenzt.

Die Faserendigung im ventrolateralen Thalamusgebiet der Gegenseite scheint mit der Vollausbildung des vorderen Thalamuskernes im Wesentlichen ihr Ende zu erreichen.

Die Durchsicht der Schnittserie caudalwärts von der Verletzung ergab folgende Befunde:

Die Verletzung erreicht ihr Ende vor dem unteren Olivenpole, sobald nämlich die Faltung der Olive aufhört und die Olive einen soliden Körper ohne Hilus darstellt. Es handelt sich also um eine spaltförmige Durchtrennung der Oliva inferior mitsammt ihrem lateralen Markmantel, mit Ausnahme ihres unteren Poles und ihres obersten Antheiles, etwa ihres obersten Viertels. Frontalwärts vertieft sich der Läsionsspalt und tritt im oberen Drittel der Olive von der Oberfläche zurück. Er durchtrennt mit das dorsale Olivenmark und reicht schliesslich in das untere Höhendrittel der Formatio reticularis bezw. des unteren Centralkernes empor, fast parallel der Raphe. Auf das untere Höhendrittel der Formatio reticularis beschränkt sich die Verletzung schliesslich in der Höhe des Facialiskernes und erreicht noch vor dem Auftreten des Complexes der oberen Olive und des Trapezkörpers ihr Ende.

Höhe des unteren Poles der Oliva inferior, gerade unterhalb des Caudalendes der Verletzung. Die Pyramide linkerseits in ihrer ventralen Hälfte, sowie das ventrolaterale und laterale Mark der Oliva inferior sind sehr reich mit Schollen gefüllt, der ventrale Saum zudem reich an Fettkörnchenzellen. Die Pia dortselbst zeigt faserige Auflagerungen, von

Fettkörnchenzellen durchsetzt. Im ventralen Saum der Pyramide der Gegenseite findet sich eine mässige Anzahl degenerirter Fasern. In der Olive der Läsionsseite etliche degenerirte Fasern und Schöllchenreihen. Laterodorsal von der Olive, in der Randzone des ventrolateralen Vorderseitenstrangrestes eine grössere Anzahl degenerirter Fasern. Ebensolche finden sich in erheblicher Zahl im Bereiche der Formatio reticularis dorsal von der Olive, die dorsale Nebenolive sowie, allerdings in geringerem Grade, den Ventraltheil des Seitenstrangkernes mit Schollen erfüllend und bis an das hintere Längsbündel heranreichend. Im hinteren Längsbündel der Läsionsseite sind nur wenige grobe Schollen; in weit grösserer Zahl finden sich solche im hinteren Längsbündel der Gegenseite. Im mittleren Höhendrittel des lateralen Randes der Formatio reticularis, woselbst bekanntlich ein gekreuztes System aus dem mittleren Centralkern absteigt (Tschermak), findet sich in diesem Falle von Verletzung des unteren Centralkernes keine Degeneration: das gekreuzte System aus dem unteren Centralkern verbleibt also im hinteren Längsbündel.

Fig. 7.
Pyramidenkreuzung.

Beginn der Pyramidenkreuzung. Die Pyramide der Läsionsseite ist in ihrem ventralen Drittel reich an degenerirten Fasern. Die Anzahl solcher in der Ventralzone der contralateralen Pyramide ist bescheiden. Der übrige Theil der Pyramide beiderseits ist degenerationsfrei. Ebenso ist das Lateralmark des Olivenrestes bereits fast ganz unversehrt. Laterodorsal von diesem, im sog. lateroventralen Vorderseitenstrangrest, findet sich eine geringe Anzahl degenerirter Fasern. Viel reichlicher sind solche in der Formatio reticularis dorsal von der Olive zwischen dieser und dem sich

allmählich formirendem Vorderhorne. Aus dem Pyramidenareale beginnen Fasern mediodorsalwärts durch die Raphe, das hintere Längsbündel der Gegenseite, zwischen den grauen Massen der Hinterstrangkerne und der Vorderhornanlage hindurchzubrechen in die Gegend medioventral von der Substantia gelatinosa. Einzelne derselben, speciell auf der Gegenseite, sind degenerirt. Die degenerirten kreuzenden Fasern werden in den folgenden Schnitten reichlicher. Sie lagern sich in den Winkel medioventral von der Substantia gelatinosa, dorsolateral von der Vorderhornanlage, aus welcher Gegend bekanntlich das Pyramidenseitenstrangfeld hervorgeht.

In tieferen Schnitten erstrecken sich die früher dorsal vom Olivenreste gelegenen reichlichen degenerirten Fasern herab in den Winkel zwischen unteren Olivenpol und Seitenstrangkern. Mit der Ausbildung des Vorderhornes und dem Verschwinden des unteren Olivenpoles gelangen jene Fasern in den Vorderstrang und nehmen daselbst vorwiegend die äussere Randhälfte in der Wurzelaustrittszone und in der anterolateralen Region ein. Längs der austretenden Vorderwurzeln gelangen degenerirte Faserzweige in das Vorderhorn hinein und fasern sich daselbst an den grossen motorischen Ganglienzellen auf. Aus der Pyramide der Gegenseite gelangt eine mässige Anzahl degenerirter Fasern in das Pyramidenseitenstrangfeld. Weit reichlicher sind jene, welche von der Pyramide der Läsionsseite nach dem Pyramidenseitenstrangfelde der Gegenseite kreuzen. Im Fissurenstrange der Läsionsseite finden sich nur wenige quergetroffene degenerirte Fasern; bedeutend reichlicher sind dieselben im Fissurenstrange der Gegenseite, aus welchem man Schöllchen in das Vorderhorn einstrahlen sieht.

Nach Vollendung der Pyramidenkreuzung findet man also auf der Läsionsseite

1. vereinzelte Schollen im Fissurenstrange (Einstrahlungen in das Vorderhorn);

2. sehr zahlreiche degenerirte Fasern vorwiegend in der äusseren Hälfte der Wurzelaustrittszone und der Anterolateralregion (Einstrahlungen in's Vorderhorn);

3. eine mässige Anzahl degenerirter Fasern im Pyramidenstrangfelde; auf der Gegenseite

1. eine mässige Anzahl degenerirter Fasern im Fissurenstrange (Einstrahlungen in's Vorderhorn);

2. eine reichliche Zahl degenerirter Fasern im Pyramidenseitenstrangfelde.

Mittleres Halsmark: Die Schollen im Fissurenstrange der Gegenseite sind schon recht spärlich (s. Fig. 8).

Im mittleren Brustmarke sind beide Fissurenstränge bereits degenerationsfrei. In der Randzone des Vorderseitenstranges der Läsions-

seite sind noch reichlich grobkaliberige degenerirte Fasern vorhanden; nicht wenige feinkaliberige Fasern im Pyramidenseitenstrange, ebensolche reichlicher auf der Gegenseite. Die Einstrahlung in's Vorderhorn dauert an.

Fig. 8.
Halsmark.

Im unteren Brustmarke haben die degenerirten Fasern im Vorderseitenstrange der Läsionsseite erheblich abgenommen; ebenso die im Pyramidenseitenstrangfelde der lädirten Seite, während die degenerirten Fasern im Pyramidenseitenstrangfelde der Gegenseite noch reichlich sind.

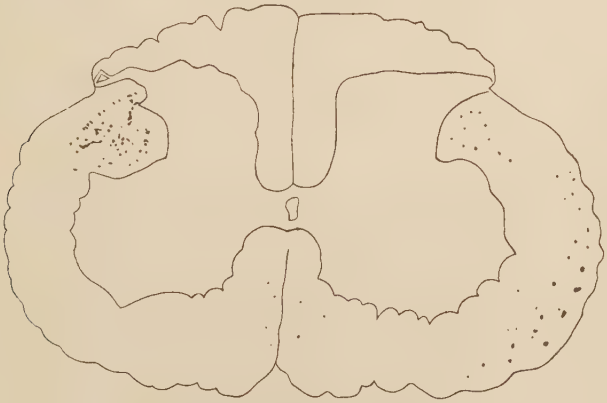

Fig. 9.
Lendenmark.

Im mittleren Lendenmark ist noch eine ziemliche Anzahl degenerirter Fasern in der Randzone des Vorderseitenstranges der Läsionsseite

zu beobachten, während die feinen Fasern im Pyramidenseitenstrangfelde der gleichen Seite schon recht spärlich sind. Längs der austretenden Vorderwurzeln sieht man Fasereinstrahlungen zwischen die grossen Ganglienzellen des Vorderhornes. Im Pyramidenseitenstrangfelde der Gegenseite ist die Anzahl der feinkaliberigen degenerirten Pyramidenfasern noch recht reichlich.

Im untersten Lendenmarke, Conus terminalis, sind noch vereinzelte Schollen in der Randzone des Vorderseitenstranges der Läsionsseite zu beobachten; deutlich sind solche im Pyramidenseitenstrangfelde der Gegenseite, kaum angedeutet solche im Pyramidenseitenstrangfelde der Läsionsseite.

Anatomische Schlussfolgerungen auf die durch die Läsion betroffenen Fasersysteme.[1]

I. Hinterstrangkernsystem (Hauptschleife).

Die spaltförmige Durchschneidung der Oliva inferior, mit Ausnahme ihres oberen und unteren Endes, war mit einer Continuitätstrennung oder indirecter Läsion zahlreicher Fasern des lateralen Olivenmarkes verknüpft. In diesem liegen zahlreiche aus den Hinterstrangkernen der Gegenseite entsprungene Fasern, speciell solche aus dem Burdach'schen Kerne. Im Anschluss daran war eine aufsteigende Degeneration in der Hauptschleife der Läsionsseite eingetreten. Eine weit geringere fand sich in derjenigen der Gegenseite, dadurch verursacht, dass die ventralsten Bogenfasern aus dem Burdach'schen Kerne derselben Seite vor ihrer Kreuzung lädirt wurden.

Der Verlauf der degenerirten Fasern in den Hinterstrangkern-Grosshirnsystemen bezw. der Hauptschleife entspricht der von Tschermak am genannten Orte gegebenen Beschreibung (S. 355—362). Speciell konnte die Abgabe von Seitenzweigen an den Nucleus reticularis tegmenti pontis bezw. den sog. medialen Schleifenkern (Bechterew), sowie an den Lateraltheil des Brückengraus bestätigt und durch Nachweis anscheinender feinster Faserendigungen an Ganglienzellen dortselbst erhärtet werden. Dasselbe gilt von der in diesem Falle besonders reichlichen Abgabe von Zweigen an das Grau des hinteren Paares der Vierhügel (von Held gefunden, von Bruce und Tschermak bestätigt) nebst dem lateralen Schleifenkerne, sowie in geringerem Maasse an das tiefe Grau des vorderen Paares der Vierhügel (Ferrier und Turner), ferner an die Substantia nigra Sömmeringii. In den genannten Zelllagern konnten wiederum in grösserer Anzahl feinste Faserendigungen an Zellleibern nachgewiesen werden.

[1] Ueber die Definition von System u. s. w. siehe A. Tschermak, Ueber den centralen Verlauf der aufsteigenden Hinterstrangbahnen und deren Beziehungen zu den Bahnen im Vorderseitenstrang. *Arch. f. Anat. u. Phys.* 1898. Anat. Abthlg. S. 334 ff.

Des Weiteren war entsprechend den Angaben von Tschermak eine Verzweigung an den oberen Lateralkern derselben Seite, vermuthlich durch die hintere Commissur auch an den Lateralkern der Gegenseite zu erschliessen. An der Faserdegeneration im rothen Kern der Haube scheinen die Hinterstrangkernsysteme wohl nicht betheiligt zu sein (s. unten). Im Thalamus endigt sicher die grösste Zahl jener Gruppe von Schleifenfasern, die in meinem Falle lädirt waren. Die meisten verzweigen sich im ventralen Kernlager, hauptsächlich in dessen dritten Viertel (von der Mittellinie lateralwärts gezählt). Eine Anzahl endigt auch im Centra médian, sowie in der Thalamusschale. Eine mässige Zahl der lädirten Schleifenfasern mischt sich jenen Faserbündeln bei, die sich zuerst im Corpus geniculatum mediale, dann in der Thalamusschale sammeln und sich dann den Fasern des Hirnschenkelfusses zugesellen. Wegen der relativ geringen Anzahl dieser verstreuten Fasern des Hinterstrangkern-Rindensystems (war doch nur ein bescheidener Theil der Schleifenfasern überhaupt lädirt!), vor Allem aber wegen des Körnchengehaltes des Hirnschenkelfusses und der inneren Kapsel selbst konnten jene Fasern nicht weiter verfolgt werden. Bekanntlich hat Tschermak die Endigung dieser verstreuten, nirgends zu einem Bündel geschlossenen Fasern, welche durch die Thalamusschale und die innere Kapsel am Linsenkern vorbei aufsteigen, hauptsächlich im Gyrus coronalis nachgewiesen.[1]

II. Fibrae olivo-cerebellares.

In Folge der Verletzung der Oliva inferior waren einerseits zahlreiche Ursprungszellen für Kleinhirnfasern aus der betreffenden Olive zerstört worden, andererseits auch die aus der Olive der Gegenseite herübergekreuzten Fasern in ihrem Verlaufe durchtrennt worden.

Die Degeneration der Fibrae olivo-cerebellares ist auf der Läsionsseite

[1] Tschermak hat bereits betont, dass der Schluss auf solche den Sehhügel durchbrechende Rindenschleifenfasern allerdings auf die bis dato zutreffend erscheinende Voraussetzung gegründet ist, dass der Markscheidenzerfall auf das lädirte Neuron beschränkt bleibt. Selbst wenn sich dieses Verfahren für die Erforschung der systematischen Gliederung der Leitungsbahnen als nicht durchaus verlässlich erweisen sollte, bleibt doch bei Tschermak's Befund die Feststellung des oben bezeichneten Einstrahlungsbezirkes besonders bedeutsam. — M. Probst (*Archiv für Psychiatrie.* 1900. Bd. XXXIII. S. 1) konnte bei seinen Katzen analoge Rindenschleifenfasern nicht auffinden. Andererseits zeigte derselbe Autor (*Deutsche Zeitschrift für Nervenheilkunde.* 1898. Bd. XIII. S. 384 und *Archiv für Psychiatrie.* 1900. Bd. XXXIII. S. 721), dass nach isolirter Zerstörung der ventralen Sehhügelkerne eine Bahn degenerirt, welche diese hauptsächlich mit dem Gyrus coronalis verbindet — eine Beziehung, welche schon aus den Befunden Monakow's (Atrophie nach Rindenläsion) zu erschliessen war. (Vgl. übrigens Capitel III.)

eine weit reichlichere wie auf der Gegenseite. Dies könnte darauf bezogen werden, dass fast alle aus der contralateralen Olive herübergekreuzten Fasern durchtrennt wurden, hingegen nur eine gewisse Anzahl von Olivenzellen, welche ihre Fasern nach der Gegenseite senden, zerstört worden seien. Dies ist jedoch angesichts der sehr ausgiebigen Zerstörung der einen Olive kaum anzunehmen.

Viel wahrscheinlicher ist es, dass neben dem nunmehr ganz zweifellos sichergestellten kreuzenden System von Fibrae olivo-cerebellares ein nicht kreuzendes System besteht, welches in diesem Falle natürlich nur auf der Läsionsseite degenerirt ist.

Die Oliven-Kleinhirnfasern gelangen als Fibrae arcuatae internae ventrales in den Ventraltheil des Strickkörpers um den unteren Pol der Trigeminuswurzel herum. Dortselbst gesellen sich ihnen die auf beiden Seiten degenerirten Fibrae arcuatae externae anteriores (bezw. das gekreuzte Hinterstrangkern-Kleinhirnsystem) bei: die Fasern des einen waren nach der Kreuzung beim Umschlingen der Pyramide und Olive (Fibrae circumpyramidales, Fibrae transpyramidales, Fibrae circumolivares), die anderen vor der Kreuzung mit durchtrennt worden. Die vereinigten Fasersysteme ziehen durch den Strickkörper nach dem Oberwurme und endigen in dessen Rinde, hauptsächlich wohl in seinem hinteren Abschnitte, nachdem sie zum Theil durch die obere Kleinhirnkreuzung und durch die Dachkernkreuzung die Mittellinie überschritten haben. (Die spärlichen Zweige an den Deiters'schen Kern gehören wohl dem kreuzenden Hinterstrangkern-Kleinhirnsystem an.[1])

Von den Kernen des Kleinhirnmarks scheint der Nucleus dentatus nur wenig, der Dachkern reichlicher Seitenzweige zu empfangen. In den Kleinhirnhemisphären und im Unterwurme endigen keine Fibrae olivocerebellares.

Es ist demnach eine gekreuzte und wohl auch eine ungekreuzte Verbindung der Olivenzellen mit dem Kleinhirn sicher gestellt. Für ein solches Verhalten hat sich Held[2] bereits 1893 ausgesprochen. Zugleich erscheinen die Worte St. Ramon y Cajal's verificirt: „Welches ist das definitive Ziel des Nervenfortsatzes der Olivenzellen? Offen gestanden vermochten wir ihn im besten Falle über die benachbarte oder ausserhalb der Olive gelegene weisse Substanz nicht zu verfolgen. . . . In Anbetracht alles dessen wird man verstehen, dass wir derjenigen anatomischen Hypothese, welche die Zellen der Olive als Ausgangspunkt eines Theiles der Fasern des

[1] Vgl. Tschermak, a. a. O. S. 355.

[2] *Arch. f. Anat. u. Physiol.* 1893. Anat. Abthlg. S. 437.

Pedunculus cerebelli inferior betrachtet, beistimmen. Es würden demzufolge, wie von Vielen behauptet worden, auf jeder Seite zwei Kleinhirn-Olivenbahnen existiren, eine directe und eine gekreuzte."[1]

An zuführenden Systemen zur Olive kennen wir Fibrae cerebello-olivares (welche den Fibrae olivo-cerebellares ebenso entsprechen, wie etwa die absteigenden Kleinhirn-Brückenfasern den aufsteigenden Brücken-Kleinhirnfasern), ferner Zweige aus den Hinterstrangkern-Grosshirnsystemen (in der Olivenzwischenschicht, bezw. Hauptschleife: Held, Kölliker, Flechsig, Tschermak) und aus dem lateroventralen Vorderseitenstrangreste (St. Ramón y Cajal[2]), endlich die vermuthlich rein absteigende centrale Haubenbahn (Flechsig-Bechterew[3]), die wohl aus einem Grosshirnganglion entspringt. Ein absteigendes Oliven-Rückenmarkssystem, welches Kölliker[4] im Seitenstrange vermuthete, ist wohl auszuschliessen, da die Olive nach hoher Hemisection intact zu bleiben scheint (Monakow[5]). Ein aufsteigendes Oliven-Grosshirnsystem ist nicht nachgewiesen.

III. Absteigendes System zum Vestibulariskernlager, speciell zum absteigenden Vestibulariskerne.

Von dem Dorsalende der Verletzung (mediodorsal von der Olive, die Formatio reticularis mittreffend) gelangt einerseits eine Gruppe zahlreicher Fasern nach dem Vestibulariskernlager derselben Seite, andererseits eine weit kleinere Gruppe über die Raphe nach jenem der Gegenseite. Die meisten dieser Fasern ziehen als Fibrae arcuatae internae dorsales bis zur Substantia gelatinosa und treten, theilweise knieförmig an der Substantia gelatinosa umbiegend, in die lateroventrale Partie des Vestibulariskernlagers. Sie endigen im absteigenden Vestibulariskerne, sowie in der lateroventralen Partie des sog. Vestibularishauptkernes. An zahlreichen Zellen dortselbst sind feine Aufzweigungen nachzuweisen. Eine geringere Anzahl von Fasern, aber immerhin beträchtlich genug, gelangt als Fibrae arcuatae internae ventrales „aberratae" um die Trigeminuswurzel herum und erreicht entweder gleich zwischen dieser und dem Corpus restiforme den absteigenden Vestibulariskern; oder die Fasern umschlingen oder durchbrechen das Corpus restiforme. Letztere endigen theilweise an dem Nucleus corporis restiformis, welcher zum Theil wenigstens ein Anhang des absteigenden Vestibulariskernes zu sein scheint, theils strahlen sie in den Lateralrand

[1] *Studium der Medulla oblongata.* Uebers. v. Bresler. 1896. S. 42.

[2] *Ebenda.* S. 41 und Fig. 10.

[3] *Neurologisches Centralblatt.* 1885. S. 194 u. 196.

[4] *Handbuch der Gewebelehre.* 1896. 6. Aufl. Bd. II. S. 318.

[5] *Neurologisches Centralblatt.* 1882. S. 481. — *Archiv für Psychiatrie.* 1883. Bd. XIV. S. 1.

des Vestibulariskernlagers ein. Eine Anzahl gelangt noch weiter dorsalwärts in den Deiters'schen Kern.

Das Hauptendigungsgebiet dieses bisher unbekannten Systems sind die Zellen in der Umgebung der sog. sensorischen Kleinhirnbahn Edinger's. Die letzteren Faserbündel, welche in unserem Falle unverändert sind, enthalten bekanntlich die absteigenden Theilungsäste des Nervus Vestibularis. Auch das absteigende Spinalbündel aus dem Deiters'schen Kerne ist in unserem Falle intact.

Ein Hervorgehen jenes gekreuzten und ungekreuzten Vestibularsystems aus der Oliva inferior ist nach der Höhenlage der betreffenden Bogenfasern nicht wahrscheinlich. Auch die Annahme, dass es sich um eine Commissur der beiderseitigen Vestibulariskerne handle, erscheint unzulässig, da das sehr erhebliche Ueberwiegen der degenerirten Fasern auf der Läsionsseite dabei nicht verständlich wäre.

Es bleibt mit Wahrscheinlichkeit nur die Alternative: entweder gehen beide Systeme erst aus dem lädirten Nucleus centralis der Formatio reticularis hervor, oder sie ziehen aus höheren (weniger wahrscheinlich: aus tieferen) Hirntheilen durch die Formatio reticularis und sind in derselben mit durchtrennt worden. Es ist demnach sehr wohl möglich, dass hier eine absteigende Verbindung höherer Hirntheile mit dem Vestibularis-Endkernlager vorliegt, analog dem aus der Kleinhirnrinde nach dem Vestibularis-Endkernlager, speciell dem Deiters'schen Kerne absteigenden Systeme (von Ferrier und Turner gefunden, von Thomas bestätigt). Ausführende, distalaxone Systeme aus dem Vestibulariskernlager nach dem Rückenmarke sind nicht weniger als drei durch Held gefunden und mannigfach bestätigt worden:

1. und 2. das gekreuzte und ungekreuzte Spinalsystem im hinteren Längsbündel, bezw. im Fissurenstrange;

3. das ungekreuzte System, speciell aus dem Deiters'schen Kerne, welches im ventrolateralen Vorderseitenstrangreste, weiterhin in der Randhälfte der Wurzelaustrittszone und der Regio antero-lateralis absteigt.

Die aufsteigenden Theilungsäste einer Anzahl von Fasern im hinteren Längsbündel gelangen bekanntlich an die Augenmuskelkerne, die Spinalsysteme endigen an den Vorderhornzellen.

IV. Das Spinalsystem aus dem unteren Centralkerne der Formatio reticularis.

Von dem Dorsalende der Verletzungsstelle aus, welches den unteren Centralkern der Formatio reticularis betrifft, gelangt ein Faserbündel dorsalwärts in das hintere Längsbündel derselben Seite. Doch verbleibt nur ein kleiner Theil hierselbst; die weit überwiegende Mehrzahl gelangt über die

Raphe in das hintere Längsbündel der Gegenseite und zieht durch dieses Seitenzweige an die Formatio reticularis abgebend, in den Fissurenstrang des Rückenmarks hinab, wo die Fasern an den Vorderhornzellen endigen und bis in's Brustmark hinabreichen.

Nach den entwickelungsgeschichtlichen Forschungen Held's ist wohl nicht zu zweifeln, dass dieses System aus dem unteren Centralkerne der Formatio reticularis seinen Ursprung nimmt.

Zum Theil analog ist das Fasersystem, welches Tschermak nach Verletzung des mittleren Centralkernes der Formatio reticularis (im Anschluss an die Durchschneidung des Trapezkörpers) degenerirt fand. Nur verbleiben dessen Fasern nach der Kreuzung nicht im hinteren Längsbündel der Gegenseite, sondern gelangen in die laterale Randzone der Formatio reticularis, weiterhin in das Pyramidenseitenstrangfeld des Rückenmarkes.[1]

V. Kreuzende aufsteigende Systeme zum medialen Thalamuskerne, zum rothen Kerne der Haube und zur Substantia nigra Sömmeringi.

Von dem Läsionsspalte, und zwar in der Höhe des Olivenhilus, ist eine Gruppe von Fasern über die Raphe zu verfolgen, welche gleich neben dieser, medial von der Olive in die Längsrichtung umbiegt und zunächst im medialen Antheile der Hauptschleife emporzieht. In der Höhe der Vierhügel trennt sich dieses Bündel immer deutlicher von der laterodorsalwärts ausweichenden Hauptschleife und kommt, vom Vicq d'Azyr'schen Streifen durchsetzt, medioventral vom rothen Kerne zu liegen.

Von dem Bündel von der Schleife zum Hirnschenkelfusse ist diese Fasergruppe deutlich getrennt.

Im vordersten Theile der sog. ventralen Haubenkreuzung kreuzt eine relativ geringe Anzahl von Fasern nach der Läsionsseite zurück. Die zurückgekreuzten Fasern bestehen aus solchen nach dem medialen Thalamuskerne, dem rothen Kerne der Haube und der Substantia nigra (sehr spärlich); die auf der Gegenseite verbliebenen trennen sich gleichfalls in drei Gruppen:

1. nach dem medialen Thalamuskerne,
2. nach dem rothen Kerne der Haube,
3. nach der Substantia nigra.

---

[1] Irrig ist die Meinung von M. Probst (*Deutsche Zeitschr. f. Nervenheilkunde.* 1899. Bd. XV. S. 192), dass er dieses System zum ersten Male beschrieben habe: dasselbe war bereits zuvor in der ebendort citirten Arbeit Tschermak's (a. a. O. S. 370) auf Grund von Secundärdegeneration dargestellt und abgebildet worden.

Die erstgenannte Gruppe beginnt beiderseits schon in der Höhe der hinteren Commissur, sobald das centrale Höhlengrau anfängt, sich zum medialen Thalamuskerne zu entfalten, ihre Einstrahlung dorsalwärts. Die Verzweigung geschieht hauptsächlich in dem medialen Thalamuskerne sensu strictiori (medial vom Vicq d'Azyr'schen Bündel), aber auch in der Uebergangsregion desselben zum Centre médian. An zahlreichen Zellen sind anscheinend feinste Faserverzweigungen zu sehen. Eine aufsteigende Bahn nach dem medialen Thalamuskerne war bisher nicht bekannt.

Die zweite Fasergruppe tritt beiderseits von der ventralen Fläche her in den rothen Kern der Haube ein und zeigt daselbst reiche Verzweigungen um dessen Zellen herum. Eine Betheiligung von Hauptschleifenfasern an dieser Verzweigung im rothen Kerne ist nicht wahrscheinlich, obwohl solche hart lateral vom rothen Kerne gelagert sind. (Bei completer Zerstörung der Hinterstrangkerne waren nämlich keine degenerirten Zweige nach dem rothen Kerne der Haube nachweisbar.)

Zuführende Fasern aus dem Kleinhirn und Bindearm nach dem rothen Kerne der Haube sind seit Langem bekannt und durch secundäre Degeneration von Mirto und M. Probst[1] erwiesen worden.

Ein absteigendes Spinalsystem aus dem rothen Kerne ist von Held gefunden und mehrfach bestätigt worden: dasselbe benützt die ventrale Haubenkreuzung und gelangt in den lateroventralen Seitenstrangrest, bezw. in den Seitenstrang des Rückenmarks, genauer in die Regio anterolateralis und in die Intermediärzone zwischen Pyramidenseitenstrangfeld und Kleinhirnseitenstrangfeld.

Eine dritte Fasergruppe, fast ausschliesslich auf der Gegenseite vorhanden, zieht lateralwärts durch die Substantia nigra bis an den Uebergang in die Thalamusschale dorsal vom Lateralrande des Hirnschenkelfusses. Die Verzweigung und Endigung dieser Tangentialfasern an den Zellen der Substantia nigra ist eine sehr reichliche.

---

[1] Neben dieser Bahn, welche nach M. Probst (*Archiv für Psychiatrie.* 1900. Bd. XXXIII. S. 1) aus dem Kleinhirn durch die Bindearmkreuzung zum rothen Kern und zu den Thalamuskernen vent *b*, vent *a* und vent *c* der Gegenseite (daneben rückkreuzende Zweige durch die hintere Commissur) gelangt, beschreibt derselbe Autor ein aufsteigendes System aus dem lateroventralen Vorderseitenstrangrest zum contralateralen rothen Kern (via ventrale Haubenkreuzung), sozusagen ein Gegenstück zu dem gekreuzt absteigenden Spinalsystem aus demselben (Held; von Probst „Monakow'sches Bündel" genannt). Ein zweites cerebellofugales System stellt das „ungekreuzte Hauben-Thalamusbündel" (ungekreuzte Bindearmfasern, via laterodorsale Ecke der Formatio reticularis) zu den Kernen vent *b* und vent *a*, ein drittes das schon in der Brückenregion dorsal von der Hauptschleife kreuzende „ventrale Kleinhirn-Thalamusbündel" zu den Kernen med *c* und vent *b* dar.

In demselben medioventral vom rothen Kerne gelegenen Faserbündel, in welchem jene Fasergruppen gelegen sind, befindet sich bekanntlich das aufsteigende System zum Linsenkern der Gegenseite, welches durch das prädorsale Längsbündel seinen Weg genommen hat und in der Regio subthalamica durch die Forel'sche Kreuzung nach dem Linsenkerne der Gegenseite gelangt.[1] Es liegen hier also zuführende Bahnen zum medialen Thalamuskern, zum rothen Kern, zur Substantia nigra und zum Linsenkern vereint beisammen.

Abgesehen von Zweigen aus den Hinterstrangkern-Grosshirnsystemen in der Hauptschleife war eine aufsteigende Bahn nach der Substantia nigra Sömmeringi bisher nicht bekannt.

Ueber den Ursprung der beschriebenen aufsteigenden Systeme, welche durch ihre tiefe Kreuzung in der Olivenhöhe und durch die partielle Rückkreuzung auf dem Wege der ventralen Haubenkreuzung, sowie durch ihre Einstrahlungsbezirke besonderes Interesse erwecken, lässt sich leider nichts Sicheres aussagen.

Es wäre ja gewiss sehr verlockend, darin eine aufsteigende Centralbahn der unteren Olive zu vermuthen, als Analogon zu der allem Anscheine nach absteigenden Centralbahn der Olive, der sog. centralen Haubenbahn von Flechsig und Bechterew, deren Ursprung aus dem Sehhügel vermuthet wird.

Doch fehlt für den Olivenursprung jener aufsteigenden Systeme derzeit jeder Beweis. Sie könnten speciell auch aus Zellen der Formatio reticularis stammen. Andererseits könnten sie ein Centralsystem aus einem sensorischen Kern der Medulla darstellen. Der centrale Verlauf der Fasern aus den Glossopharyngeus- und Vaguskernen ist noch nicht genau genug aufgeklärt, um eine bezügliche Vermuthung zu rechtfertigen. Zwar haben schon Edinger und Held die Betheiligung auch dieser Centralleitungen am Aufbau der Hauptschleife angegeben; St. Ramón y Cajal[2] giebt Aehnliches für die Axencylinder aus dem Commissurenkerne vom Glossopharyngeus und Vagus an, von denen überdies ein Theil zur sensiblen Centralbahn des Trigeminus in der Formatio reticularis gelangt. Eine Identität unseres degenerirten Bündels mit einer Leitung letzterer Art ist durch die ganz verschiedene Lage auszuschliessen. Auch die Zugehörigkeit zur centralen Trigeminusleitung ist nicht wahrscheinlich, da die letztere einerseits durch den laterodorsalen Theil der Formatio reticularis in die Lamina

[1] Siehe Tschermak, a. a. O. S. 387, 388 (ebenda über andere aufsteigende Linsenkernsysteme nach Lasurski und Wallenberg), ferner Ueber die Folgen von Durchschneidung des Trapezkörpers S. 18, Fig. 10.

[2] A. a. O. S. 49.

medullaris interna thalami, also in die Gegend des schalenförmigen Körpers von Flechsig und in das Centre médian bis an das centrale Höhlengrau des dritten Ventrikels, andererseits durch die Hauptschleife in die ventrolaterale Region des Sehhügels aufsteigt. Ein Verlauf von Fasern der Trigeminusleitung durch den medialen Schleifentheil nach der Gegend ventral vom rothen Kern ist nicht beobachtet.[1] Auch aus dem Vestibularisendkernlager sind derart verlaufende aufsteigende Fasern völlig unbekannt.

VI. Absteigende Systeme im Vorderseitenstrang und in den Pyramiden.

Die indirecte Läsion einer Anzahl von Fasern im lateroventralen Vorderseitenstrangreste und einer weit grösseren Menge dorsal von der Olive in der Formatio reticularis war von einer absteigenden Degeneration in eben diesen Regionen, weiterhin in der äusseren Hälfte des Vorderseitenstranges (Vorderwurzelzone und Regio anterolateralis) gefolgt. In dieser Gegend steigen bekanntlich die vordersten Fasern des gekreuzten Spinalsystems aus dem rothen Kern, ferner das ungekreuzte System aus dem Deiters'schen Kern nach abwärts.

Der Lage nach ist in meinem Falle am ehesten an absteigende Langfasern aus der Formatio reticularis zu denken. Dass nicht etwa ein absteigendes Spinalsystem aus der unteren Olive vorliegt, erhellt aus dem Nachweise von Monakow (s. oben), dass diese nach Hemisection des obersten Halsmarkes intact bleibt, also einer absteigenden Verbindung mit dem Rückenmarke ermangelt.

Die aufsteigenden Langfasersysteme im ventrolateralen Vorderseitenstrang sind nicht, oder wenigstens nicht irgendwie erheblich, mitgeschädigt. Die Mitläsion des ventralen Pyramidentheiles derselben Seite, weit weniger der Gegenseite, ist augenscheinlich durch die leichte locale Meningitis hervorgerufen und hat zur Degeneration zahlreicher nach dem Seitenstrang der Gegenseite hinüberkreuzender Fasern und zum Markscheidenzerfall an einigen von der Gegenseite herüberkreuzender Pyramidenfasern geführt. Da die Degeneration der Pyramidenfasern auf der Gegenseite bis ins Lendenmark herunter reichlich ist, liegt der Gedanke nahe, dass die das Lendenmark, bezw. die hinteren Extremitäten beherrschenden Pyramidenfasern nach der Ausbildung der Pyramiden im ventralen Theile derselben liegen mögen.

[1] Eine Uebersicht der Litteratur findet man bei Tschermak, a. a. O. S. 318, und Wallenberg, *Anatomischer Anzeiger*. 1896. Bd. XII. S. 95 u. 474; 1900. Bd. XVIII. S. 81.

Fig. 10.

Zellgruppen mit Faserendigungen: A_1 u. A_2 aus dem rothen Kern der Haube; B_1 u. B_2 aus dem lateralen Theile der Substantia nigra; C_1 u. C_2 aus dem medialen Thalamuskern; D aus dem Centre médian; E aus dem Brückenkern; F aus dem Corpus quadrigeminum posterius; G_1, G_2, G_3 u. G_4 aus den Vestibulariskernen; H_1 u. H_2 aus dem Vorderhorne des Rückenmarkes.

Als wichtigste anatomische Ergebnisse dieses Falles von einseitiger Olivenzerstörung sind demnach hervorzuheben:

I. Der zweifellose Nachweis von kreuzenden Fibrae olivo-cerebellares und das wahrscheinliche Vorkommen auch von ungekreuzten Fibrae olivo-cerebellares und die Endigung dieser aus den Zellen der Olive entspringenden Fasern im Oberwurme des Kleinhirns.

II. Der Nachweis eines ungekreuzten und eines gekreuzten absteigenden Systems nach dem Vestibulariskernlager, speciell nach dem absteigenden Vestibulariskern (und dem Kern des Corpus restiforme), welche vielleicht Zufuhrbahnen aus höheren Hirnabschnitten darstellen.

III. Das Bestehen von in der Olivenhöhe kreuzenden aufsteigenden Systemen nach dem medialen Thalamuskern, dem rothen Kern der Haube und der Substantia nigra.

IV. Der wahrscheinliche Nachweis von degenerirten Faserendigungen, Endbäumchen oder Endkörbchen an den Zellen des Vestibularkernlagers, des Brückengraus, des rothen Kernes der Haube, der Substantia nigra, des medialen Thalamuskernes und der ventralen Thalamusregion mittels der Chrom-Osmiumsäure-Färbung nach Marchi. Der die Schwarzfärbung gebende Körper (etwa Lecithin?) muss demnach in den feinsten Faserendigungen enthalten sein.

Das Bild der Faserendigungen ist allerdings im Vergleich mit den Ergebnissen anderer Methoden ein recht unvollkommenes und fragmentarisches. Die Bedeutung dieses Nachweises liegt ja auch nicht darin, dass überhaupt Faserendigungen in histologischer Vollkommenheit nachgewiesen werden, sondern darin, dass die Aufzweigung bestimmter degenerirter Systeme, wenn auch in minder schöner Form, gleichzeitig mit dem Markscheidenzerfall durch eine und dieselbe relativ einfache Methode sichergestellt wird (s. Fig. 10).

Physiologische Schlussfolgerungen.

Es erscheint mir von Interesse, dass das Versuchsthier trotz der ausgiebigen Verletzung der Olive der einen Seite und der Durchtrennung der herübergekreuzten Fibrae olivo-cerebellares — also bei Intaktbleiben ausschliesslich der ungekreuzten Kleinhirnverbindung der contralateralen Olive —, wozu noch eine nicht unbeträchtliche Läsion der Hauptschleife und des kreuzenden Spinalsystems aus der Formatio reticularis, ferner eines absteigenden Systems zum Endkernlager des Vestibularis, endlich auch der

Pyramidenfasern kam, weder Zwangsbewegungen, noch irgend welche erhebliche Behinderung der Bewegungen zeigte. War doch nur eine gewisse Langsamkeit des sonst normalen Ganges und Zögern sowie Plumpheit beim Springen nach abwärts aufgefallen. Durch dieses negative Ergebniss ist der Nachweis erbracht, dass die Zwangsbewegungen, welche von zahlreichen Autoren nach Verletzung, bezw. Durchschneidung des Corpus restiforme, von Bechterew[1] auch nach Verletzung der Olivenregion (wohl unter Mitdurchtrennung speciell des ungekreuzten Spinalsystems aus dem Deiters'schen Kern!) angegeben werden, nicht auf Läsion der Oliven-Kleinhirnbahnen bezogen werden können. Aber auch die anderen im eigentlichen Corpus restiforme enthaltenen Systeme scheinen an jenen Phänomenen unbetheiligt zu sein. So fehlen selbst bei ausgiebigster Zerstörung der Hinterstrangkerne und damit des kreuzenden und ungekreuzten Hinterstrangkern-Kleinhirnsystems Zwangsbewegungen, wie dies u. A. an den Versuchsthieren Tschermak's zu beobachten war, die nur eine gewisse Ataxie erkennen liessen. Die Ausfallserscheinungen, welche bei Durchtrennung des dritten Strickkörperantheiles, und zwar des dorsolateralen Spinocerebellarsystems (der Kleinhirnseitenstrangbahn), des anterolateralen restiformalen Spinocerebellarsystems (aberrirter Theil des Loewenthal'schen Bündels) und der aus den Seitenstrangkernen stammenden Fasern eintreten könnten, sind allerdings nicht näher studirt. Immerhin lässt es sich schon heute als wahrscheinlich hinstellen, dass die Zwangsbewegungen (Rollbewegungen u. s. w.) nach Verletzung des unteren Kleinhirnstieles nicht auf Läsion des eigentlichen Strickkörpers oder der lateralen Hälfte des unteren Kleinhirnstieles zu beziehen sind, als vielmehr auf eine solche seines medialen Abschnittes, also des Endkernlagers des Vestibularis, aus welchem die bekannten drei Fasersysteme in das Rückenmark hinabsteigen. Physiologische Versuche, dasselbe isolirt zu zerstören, unter anatomisch nachgewiesener Schonung des Corpus restiforme selbst, sind bisher nicht mitgetheilt worden.[2] — Bezüglich der allerdings kaum erheblichen Störungen beim Sprunge nach abwärts sei daran erinnert, dass Tschermak bei Durchschneidung des Trapezkörpers und ausgiebiger Läsion des mittleren Centralkernes der Formatio reticularis (absteigende Degeneration im hinteren Längsbündel, weiterhin im Seitenstrang der Gegenseite) eine solche Störung

[1] Pflüger's *Archiv.* 1882. Bd. XXIX. S. 257, ferner Bd. XXX. S. 312, Bd. XXXI. S. 479, Bd. XXXIV. S. 62. — Bechterew führte damals als Gegengrund wider eine im verlängerten Marke gekreuzte Verbindung von Oliven und Kleinhirn den Umstand an, dass die Rollbewegungen sowohl nach Durchschneidung des unteren Kleinhirnstieles als nach Läsion der einen Olive immer nach der verletzten Seite hin stattfinden.

[2] Die Mittheilung Probst's (*Arch. f. Psychiatrie.* 1900. Bd. XXXIII. Bes. S. 39) über einen solchen Versuch giebt ausschliesslich anatomische Daten.

sehr ausgesprochen vorfand: das Thier fiel beim Sprunge nach abwärts häufig auf den Kopf oder selbst auf den Rücken.

Sogenannte Reitbahnbewegungen mit Einknicken auf den Beinen der concav gekrümmten operirten Seite wurde von mir bei spaltförmiger Verletzung parallel der Raphe durch die Brücke und den medialen Theil des eingeschlossenen Pyramidenbündels bis hinein in den medialen Theil der Hauptschleife und der angrenzenden Partie der Formatio reticularis unmittelbar nach der Operation beobachtet. Leider verendete das Thier innerhalb 24 Stunden, so dass kein Befund von secundärer Degeneration erhoben werden konnte.

Dass vorübergehende Gangstörungen in den ersten Tagen nach der Operation auch bei blosser Trepanation der Schädelbasis in der Höhe der Pyramiden eintreten können, bewiesen mir zwei Fälle. In denselben zeigte die Untersuchung der Gehirne in Serienschnitten (nach Marchi gefärbt), dass keine Verletzung bezw. Degeneration des Hirnstammes stattgefunden hatte; gleichwohl zeigte das eine Thier in den ersten Tagen nach der Operation nicht selten Einknicken auf dem einen oder anderen etwas steifgehaltenen Hinterbeine beim Laufen und bei dem etwas plumpen Springen.

Das andere Thier zeigte beim Sitzen deutliches Schwanken nach den Seiten. Die Katze vermag sich nicht mit den Hinterpfoten zu kratzen. Sie ist in den ersten Tagen nach der Operation gangunlustig, bewegt dabei die Hinterbeine wie steif im Hüftgelenke. Gegen Abwärtsspringen sträubt sie sich heftig und fällt dabei mitunter auf die Seite, auf die Schnauze oder gar sich überschlagend auf den Rücken. Diese Beobachtungen stehen in einer gewissen Analogie zu den Störungen, speciell den Sehstörungen, wie sie Hitzig[1] nach blosser Trepanation über der Centralregion beim Hunde beobachtet hat. Es handelt sich wohl dabei um Folgen von Circulationsstörungen, wie die von Hitzig aufgefundenen zahlreichen feinen Blutungen in solchen Fällen lehren; dabei könnten auch noch tiefgelegene Partien des Markes in Mitleidenschaft gezogen werden. Andererseits muss allerdings auch daran erinnert werden, dass Longet[2] und Cyon[3] schon nach Durchschneidung der Mm. recti capitis folgende Störungen während 5 bis 6 Tagen fanden: Schwanken nach beiden Seiten hin, Spreizen und vorsichtiges Stellen der Beine beim Gehen und Niederstürzen bei Laufversuchen.

---

[1] *Archiv für Psychiatrie.* 1900. Bd. XXXIII. S. 711.

[2] *Gaz. médic.* 1845. T. XIII. p. 565 und *Traité de la Physiologie.* 1850. T. II. p. 156.

[3] Pflüger's *Archiv.* 1874. Bd. VIII. S. 309 und *Ges. phys. Arb.* 1888. S. 252.

Ueber die Function der Oliva inferior, bezw. der Oliven-Kleinhirnbahnen, sowie über die Bedeutung der kreuzenden Systeme zum medialen Thalamuskern, zum rothen Kern der Haube und zur Substantia nigra lässt sich nach diesen Versuchen nichts Positives aussagen. Die untere Olive besitzt, entgegen der Folgerung Bechterew's, keine manifeste Beziehung zur Erhaltung des Gleichgewichtes. Doch wäre es voreilig, eine Beziehung zur Motilität und Sensibilität überhaupt bestreiten zu wollen, da die Functionsprüfung ja nur eine relativ grobe sein kann und das Regulations- bezw. Compensationsvermögen gerade bei der Katze ziemlich weitgehend zu sein scheint. — Auch aus vergleichend anatomischen Daten lässt sich derzeit keine bestimmte Vorstellung von der Function der Oliva inferior ableiten; bezüglich der Entwicklung der Oliva inferior in der Thierreihe giebt Edinger[1] an, „dass bisher noch bei keinem Wirbelthiere ausser bei den Säugern eine Oliva inferior nachgewiesen ist. Wohl kennen wir von Reptilien und Vögeln, vielleicht auch von Amphibien Kerne, die so wie die Oliva inferior in der Medulla oblongata gelagert sind, bei Reptilien auch sehr ähnlichen Bau haben, aber eine sichere Stellung ist diesen Gruppen einstweilen noch nicht zu geben."

Fall II.

Das Thier, welches nach der Operation (seichte Verletzung der linken Olive) 19 Tage überlebte, zeigte keine Ausfallserscheinungen.

Höhe der Verletzung. Es wurde eine seichte spaltförmige Verletzung linkerseits gesetzt, welche lateral von der Pyramide, die nur indirect in Mitleidenschaft gezogen ist, durch das ventrolaterale Olivenmark eindringt, den ventrolateralen First des Olivenblattes (genauer: die dorsale Hälfte der mittleren von den drei Schleifen, aus denen die Olive der Katze besteht) streift und längs desselben mediodorsalwärts bis etwa zur halben Höhe des Olivenhilus emporreicht. Der Spalt begleitet also dorsolateral das äussere Drittel des Olivenblattes, von demselben nur das angrenzende Grau mitzerstörend. Die Verletzung erstreckt sich längs der oberen Hälfte der Oliva inferior bis zum caudalen Pole des Facialiskernes. Der Spalt und seine nächste Umgebung ist reichlich mit schwarzen Schollen und Fettkörnchenzellen erfüllt. In dem angrenzenden Olivengrau sind zahlreiche Reihen feiner Schollen zu sehen, welche radiär in das Oliveninnere vordringen.

In der benachbarten Region der linken Pyramide, jedoch von der Läsionsstelle durch einen schollenarmen Fasercomplex getrennt, sieht man eine grössere Anzahl degenerirter Fasern. In der medialen Partie derselben

[1] *Nervöse Centralorgane.* 1899. 5. Aufl. S. 105.

Pyramide, aber auch der controlateralen Pyramide sind einzelne degenerirte Fasern wahrzunehmen.

Von der Verletzungsstelle tendiren Schollenreihen dorsolateralwärts, sowohl längs der Markoberfläche als etwas tiefer im Innern, nach dem Corpus restiforme zu. In der Formatio reticularis dorsal von der Verletzungsstelle, also im Ventraltheile des unteren Lateralkernes, liegt eine grössere Anzahl quergetroffener degenerirter Fasern.

Unterhalb der Verletzung, längs der Caudalhälfte der Oliva inferior, findet man im lateralen Marke derselben, sowie innerhalb derselben, ferner in der Formatio reticularis dorsal von der Olive eine grössere Anzahl degenerirter Fasern vor.

In der ventrolateralen Partie der linken Pyramide sind die degenerirten Fasern erheblich zahlreicher; in der medialen Partie, vorwiegend der contralateralen Pyramide, finden sich gleichfalls nicht wenige degenerirte Fasern. Das übrige Mark, speciell die hinteren Längsbündel sind degenerationsfrei. Im Bereiche der Pyramiden ist die Pia durch ein fibrinöses Exsudat, das osmiumgeschwärzte Brocken enthält, verdickt. Die theilweise Degeneration in den beiden Pyramiden ist also wohl auf diese indirecte Läsion zurückzuführen.

Noch innerhalb der caudalen Hälfte des Olivenblattes verlieren sich die degenerirten Fasern im lateralen Marke und in der Olive mehr und mehr; nur dorsal davon in der Formatio reticularis verharrt eine bescheidene Zahl; auch in der Höhe des caudalen Poles der Oliva inferior nach Schluss des Centralcanals sind in der entsprechenden Gegend noch degenerirte Fasern zu sehen. Beide Pyramiden zeigen degenerirte Fasern in der oben beschriebenen Vertheilung.

In der Höhe der Pyramidenkreuzung sieht man degenerirte Pyramidenfasern, weit reichlicher von der linken Seite, in den contralateralen Seitenstrang ziehen. Auf der Läsionsseite verharrt medial vom Seitenstrangkerne, ventral von dem entstehenden Vorderhorne eine nicht unbeträchtliche Anzahl degenerirter Fasern, welche weiterhin in den Rand der Wurzelaustrittszone des Vorderstranges zu liegen kommen, daselbst an Zahl abnehmen und bis in's obere Brustmark zu verfolgen sind.

Im Seitenstrangfelde beider Seiten, reichlicher auf der Gegenseite, sind feinkaliberige degenerirte Pyramidenfasern bis in's untere Lendenmark zu verfolgen.

Oberhalb der Verletzung sind folgende Befunde zu verzeichnen. Im oberen Drittel der Oliven laufen vom Dorsalende des Spaltes her eine Anzahl degenerirter Bogenfasern durch die Olive der Läsionsseite über die Raphe auf die Olive der Gegenseite zu. Einzelne degenerirte Bogenfasern sieht man ventral von der Olive durch die Pyramide der Raphe zueilen.

Ein Theil dieser Fasern zieht zwischen Olive und Pyramide der Gegenseite oder durch die Bündel der Pyramide sich hindurchwindend lateralwärts; einzelne ziehen geradezu einfach um den ventrolateralen Rand der Olive herum. Andere sieht man die Olive der Gegenseite verlassen und dorsolateralwärts dem Corpus restiforme der Gegenseite zustreben: zunächst erscheint dadurch die Faserlage lateral von der Trigeminuswurzel mit einer Anzahl degenerirter Schollen erfüllt, allerdings weit spärlicher als jene auf der Läsionsseite. Auf letzterer Seite ziehen vom Läsionsspalte lateralwärts Bogenfasern nach der äusseren Hälfte des Faserbelages der Quintuswurzel, aus welchem sich weiterhin der Ventraltheil des Strickkörpers bildet.

Im ventrolateralen Abschnitte der Pyramide der Läsionsseite (weit weniger in der Pyramide der Gegenseite) sind zahlreiche Schollen zu sehen, durch ein Areale fast normaler Fasern von der Verletzung getrennt.

Von dem oberen Ende der Verletzung strahlen radiär mediodorsalwärts Schollenzüge in die Formatio reticularis ein und verzweigen sich weithin in derselben.

Einzelne degenerirte Bogenfasern sieht man auf der Gegenseite durch den Umweg der Fibrae arcuatae externae (pyramidi circumflexae) dorsolateralwärts tendiren.

Die Degeneration von Pyramidenfasern selbst hat in der Höhe des oberen Endes der Läsion sehr beträchtlich abgenommen.

Höhe des Trapezkörpers und des oberen Olivencomplexes. Die Verletzung hat ihr Ende erreicht. In der Hauptschleifenschicht, genauer: im lateralen Drittel zwischen Raphe und Abducensaustritt, im Wesentlichen hart medial vom austretenden Abducens finden sich zahlreiche Lagen degenerirter Fasern. Solche in spärlicher Anzahl verstreuen sich lateralwärts in den Nucleus corporis trapezoides und in den Nucleus praeolivaris medialis und lateralis und in den ventralsten Pol der medialen Nebenolive der Läsionsseite, aber in geringerer Anzahl auch auf der Gegenseite: sieht man doch degenerirte Fasern noch ziemlich hoch entsprechend dem oberen Olivenende die Raphe kreuzen, die demnach wohl als caudalste Trapezfasern zu betrachten sind. Die Folge davon ist eine allerdings sehr bescheidene Degeneration im ventrolateralen Olivenmarke beiderseits, welches weiterhin auf die äussere Fläche des lateralen Schleifenkernes zu liegen kommt.

In den beiden Pyramiden sind noch spärliche degenerirte Fasern zu sehen, und zwar lateral in der Pyramide derselben, medial in der der Gegenseite.

In den Corpora restiformia nehmen die selbst auf der Verletzungsseite nicht sehr reichlichen degenerirten Fasern den Ventraltheil ein. Im Kleinhirnmarke sieht man dorsal vom Dachkerne, vorwiegend der Läsionsseite.

und ebenso dorsal vom Nucleus dentatus eine Anzahl von Degenerationszügen; ebenso etliche im Marke des Oberwurmes. Das Mark der Hemisphären ist vollkommen degenerationsfrei.

Beginn der Brücke. Die Pyramide der Läsionsseite ist fast völlig frei von degenerirten Fasern; hingegen hält sich in der medialen Ecke der Pyramide der Gegenseite eine geschlossene Gruppe grobkaliberiger degenerirter Fasern. In der Formatio reticularis dorsal vom Schleifendegenerationsareale sieht man noch sich verzweigende Schollenreihen.

Mit dem Einstrahlen des Corpus restiforme auf der Läsionsseite ziehen die degenerirten Fasern im Ventralabschnitte des Corpus restiforme dorsalwärts und gelangen in die Region dorsal vom Nucleus dentatus und Dachkerne, weiterhin in den Oberwurm. Die spärlichen degenerirten Fasern im Corpus restiforme der Gegenseite ziehen gleichfalls nach der Dachkernkreuzung und der oberen Kleinhirncommissur, bezw. nach dem Oberwurme und der seitlich angrenzenden Windung (Uebergangswindung). In der Dachkernkreuzung sieht man einzelne degenerirte Fasern. Der Unterwurm und die Hemisphären sind degenerationsfrei.

Auf der Läsionsseite ist das Degenerationsfeld im äusseren Abschnitte der Hauptschleife und die bescheidene Degeneration lateral vom Olivenreste (Trapezleitung) deutlich von einander getrennt. Das Bündel degenerirter Fasern in der medialen Ecke der contralateralen Pyramide der Gegenseite ist noch vorhanden, allerdings in bescheidenerem Umfange. Man sieht dorsal darüber in der vom medialen Schleifenkern durchsetzten Hauptschleife, sowie im angrenzenden Theile der Formatio reticularis einzelne degenerirte Fasern auftreten: anscheinend aus jenem Bündel hart neben der Raphe dorsalwärts strebende Fasern. Dieses Verhalten wird späterhin noch deutlicher. Ebensolche kreuzen dorsal von der Brückenmasse die Raphe und gelangen zunächst in den degenerationsfreien Medialtheil der contralateralen Hauptschleife.

Fig. 11.

Aufbiegen der im medialen Pyramidenbündel verlaufenden Fasern in die Hauptschleife.

Auch in der Mitte der Brücke sieht man noch in den medialen Bündeln der Pyramide der Gegenseite eine Anzahl degenerirter Fasern, allerdings schon sehr vereinzelt; ebensolche im medialen Abschnitte der

Hauptschleife darüber. Der Verlauf der durch die Raphe auf die Gegenseite gekreuzten Fasern ist nicht genau weiter zu verfolgen: sie scheinen sich den degenerirten Fasern im Lateraltheile der Hauptschleife anzuschliessen. Von den degenerirten Fasern der Hauptschleife der Operationsseite verstreuen sich Schollenreihen ventralwärts in das Brückengrau, sowie dorsalwärts in die Formatio reticularis. Die Hauptschleife der Gegenseite hat durch den Zuzug vom medialen Pyramidenbündel her eine bescheidene Anzahl degenerirter Fasern erhalten. Einzelne dieser aus der Pyramide nach der Hauptschleife aufgestiegenen Fasern wenden sich zwischen Pyramide und Hauptschleife lateralwärts und gelangen so in die Hauptschleife. Der sich entwickelnde laterale Schleifenkern erscheint beiderseits reich an Schöllchenreihen, wie ja auch sein lateraler Faserbelag solche aufweist.

Mit dem Auftreten des hinteren Paares der Vierhügel sind zunächst die degenerirten feinkaliberigen Trapezfasern beiderseits aus dem äusseren Faserbelag des lateralen Schleifenkernes in den Ventraltheil des Ganglions des hinteren Paares der Vierhügel zu verfolgen; denselben Weg schlagen weiterhin grobkaliberige degenerirte Fasern der Hauptschleife auf der Operationsseite ein. Es bleiben demnach einerseits die ziemlich reichliche Degeneration im Lateraltheile der Hauptschleife der Operationsseite, andererseits die spärlichen degenerirten Fasern, die von der Pyramide der Gegenseite in die Hauptschleife der Gegenseite aufgestiegen sind, weiter zu verfolgen.

Die Weiterverfolgung der wenigen degenerirten Fasern, die in der Pyramide der Gegenseite zurückgeblieben sind, ist durch das Auftreten zahlreicher schwarzer Körnchen unmöglich gemacht.

In die Substantia nigra ziehen Schollenreihen aus der degenerirten Hauptschleife der Läsionsseite herab.

In der Höhe des medialen Kniehöckers zeigt die Hauptschleife der Läsionsseite das oben beschriebene Verhalten; in der Hauptschleife der Gegenseite sind nur ganz vereinzelte, grobkaliberige degenerirte Fasern zu sehen. Diese Fasern erscheinen ventral vom rothen Kerne gelagert, zum Theil in denselben vorgeschoben. Vielleicht endigen diese Fasern im rothen Kerne.

In der Regio thalamica zeigt die partiell degenerirte Hauptschleife der Operationsseite das bekannte Verhalten, speciell Schöllchenreihen nach der Substantia nigra, Aufzweigungen in der ventrolateralen Kernregion; durchbrechende Schleifenfasern sind wegen der wohl relativ geringen Zahl und wegen des Körnchengehaltes im Hirnschenkelfusse und in der inneren Kapsel nicht deutlich zu sehen. Doch erstrecken sich Schollen und Schöllchenreihen bis in jene Faserbündel der Thalamusschale, welche sich dem aufsteigenden Hirnschenkelfusse anschliessen.

In der Regio hypothalamica der Gegenseite zeigt die Hauptschleife keine degenerirten Fasern mehr.

Anatomische Schlussfolgerungen.

I. Fibrae olivo-cerebellares. Auch in diesem Falle einer leichten einseitigen Läsion der Oliva inferior zeigten sich diese Fasern auf der Läsionsseite stärker degenerirt als auf der Gegenseite, was, wie früher ausgeführt, wohl für die Existenz eines ungekreuzten Oliven-Kleinhirnsystems neben dem gekreuzten spricht. Ein Theil der nach der Olive der Gegenseite hin degenerirten Fasern, der dort zu endigen scheint, ist auf unterbrochene Fibrae cerebello-olivares zu beziehen. Als Endigungsort der Fibrae olivo-cerebellares erwies sich wiederum der Oberwurm, während die Hemisphären (im Wesentlichen auch der Nucleus dentatus) auch hier keine Zufuhr erhielten.

II. Die Verletzung des lateralen Olivenmarks hat zu einer ausschliessenden Degeneration im Lateraltheile der Hauptschleife geführt, welche den bekannten Verlauf nimmt und in die bekannten Beziehungen zum Brückengrau, zum mittleren Centralkerne, zum Ganglion des hinteren Paares der Vierhügel, zur Substantia nigra und zum ventrolateralen Thalamuskern tritt.

III. Die geringe Anzahl caudalster Trapezfasern, die mitverletzt wurden, zeigt die bekannte Einstrahlung in den lateralen Schleifenkern und in das Grau des hinteren Paares der Vierhügel.

IV. Aus der mitverletzten Partie der Formatio reticularis in der Gegend des unteren Lateralkernes gelangen einerseits Fasern aufsteigend in höhere Regionen der Formatio reticularis bis in die Gegend des mittleren Lateralkernes, andererseits absteigende Fasern in die Wurzelaustrittszone des Vorderstranges.

V. Absteigende Pyramidenfasern. Die indirecte meningitische Läsion der beiden Pyramiden hat zu einer absteigenden Degeneration einer Anzahl von Pyramidenfasern, vorwiegend der Läsionsseite, geführt, welche im controlateralen Seitenstrange bis in's untere Lendenmark hinab zu verfolgen sind.

VI. Aufsteigende Pyramidenfasern. Im Anschlusse an die Alteration der Pyramide der Gegenseite ist in deren medialem Winkel eine Gruppe aufsteigender Fasern degenerirt, deren Herkunft fraglich ist. Mit dem Beginn der Brücke treten sie zum grössten Theil dorsalwärts in die Hauptschleife dieser Seite, aber auch kreuzend in die Hauptschleife der Läsionsseite. Sie sind (in der ersteren) bis zur Höhe des rothen Kernes verfolgbar. Es sei hier daran erinnert, dass gewisse, allerdings absteigende Pyramidensysteme einen analogen Verlauf nehmen, indem sie aus der Pyramide in der Brückenregion dorsalwärts in die Schleifenschicht, weiterhin

in die Formatio reticularis durchbrechen und schliesslich zu den motorischen Hirnnervenkernen gelangen (Redlich[1]).

VII. Trotz der allerdings beschränkten Olivenverletzung war weder in den früher beschriebenen absteigenden Vestibularissystemen, noch in den gekreuzten, nach dem medialen Thalamuskerne, dem rothen Kerne und der Substantia nigra aufsteigenden Fasern Markscheidenzerfall eingetreten. Ein Ursprung aus dem hier verletzten Oliventheile ist demnach ausgeschlossen, ein solcher aus der Olive überhaupt sehr unwahrscheinlich gemacht.

Physiologische Schlussfolgerungen.

Bezüglich der Function der unteren Olive ist auch dieser Fall nur negativ: weder Orientirungsstörungen, noch Zwangs(Roll-)bewegungen waren hier trotz der Verletzung der Oliven-Kleinhirnsysteme vorhanden.

Fall III.

Die Katze überlebte nach einer Verletzung in der Raphe in der Höhe des Trapezkörpers 10 Tage. In den ersten Tagen nach der Operation zeigte sie eine leichte Gangstörung, indem sie die Hinterbeine steif im Hüftgelenke wie Stelzen bewegte und speciell das rechte nachschleifte. Beim Stehen und Sitzen bestand seitliches Schwanken. An den beiden Vorderpfoten schien die Sensibilität etwas abgestumpft zu sein.

Die Verletzung erwies sich bei der Untersuchung der Serienschnitte als ein hakenförmiger Spalt, welcher sich über die ganze Ausdehnung des Trapezkörpers erstreckt. Mit Beginn des Trapezkörpers, bezw. des Facialiskernes zerstört dieselbe das mediale Sechstel der linken Pyramide und dringt, die rechte Pyramide eben noch streifend, in die Raphe vor, durchsetzt das ventrale und mittlere Höhendrittel des Trapezkörpers, zerstört das mediale Drittel der rechten Hauptschleife und biegt horizontal um, die rechte Hauptschleifenschicht bis in die Nähe der medialen Nebenolive dorsal begrenzend. Der Spalt ist mit einer grossen Zahl Fettkörnchenzellen und Markschollen ausgefüllt. In seiner Umgebung, und zwar in der medialen Hälfte der linken Pyramide, sowie im medialen Sechstel der rechten Pyramide befinden sich zahlreiche degenerirte Fasern.

Im Anschluss an die mediane Durchtrennung eines grossen Theiles der Fasern im ventralen und mittleren Höhendrittel des Trapezkörpers war eine Secundärdegeneration in der centralen Gehörleitung beiderseits eingetreten. Von den degenerirten Fasern des ventralen Drittels biegt ein Theil hart

[1] *Neurologisches Centralblatt.* 1897. S. 818.

lateral vom Abducensstamme fast rechtwinkelig nach dem Trapezkörperkerne um; der andere Theil erstreckt sich weiter lateralwärts über den Nucleus praeolivaris medialis und ist längs des Markrandes noch weiter zu verfolgen. Eine Anzahl von Reihen feiner Schollen zieht am Nucleus praeolivaris lateralis vorbei längs des Markrandes nach dem ventralen Cochlearis-kerne hin. — Die degenerirten Fasern des mittleren Höhendrittels gelangen in den medialen Faserbelag der medialen Nebenolive und erfüllen diese mit Schöllchen. — Von den Fasern des dorsalen Drittels, welche in den Markbelag dorsal von der Nebenolive und medial von der Olive gelangen, zeigen nur ganz vereinzelte Schollen. — Da die Verletzung ziemlich rasch in die Tiefe vorrückt, sind die Fasern der frontalen Hälfte des Trapezkörpers zum grossen Theile unverletzt, und daher ist die Degeneration in der Gehörleitung beiderseits nicht sehr ausgiebig.

Wohl in Folge einer Läsion central vom Ganglion jugulare vagi sinistri sind dessen in das Mark eintretende Fasern, welche weiterhin die sog. absteigende Vaguswurzel bilden, degenerirt. Von der erwähnten Vaguswurzel aus verstreuen sich Schöllchenreihen in die umgebende graue Substanz. Man sieht dortselbst degenerirte Fasertheilungen.

Nachdem die Verletzung in den Pyramiden aufgehört hat, zeigt in der linken das mediale Viertel, sowie der ventrale Saum überhaupt, in der rechten der medialste Randtheil Schollengehalt. Aber schon gegen das frontale Ende des Trapezkörpers zu beschränkt sich derselbe beiderseits auf eine mässige Anzahl von Fasern.

Frontal von der Verletzung in der Höhe der Brücke sind die Pyramiden frei von Degeneration.

Die mediale Hälfte der Hauptschleife rechterseits zeigt, wie auch schon in der Verletzungshöhe, zahlreiche schollentragende Zweige, die dorsalwärts in die Formatio reticularis einstrahlen. Weiterhin nehmen die degenerirten Fasern der Hauptschleife in der ganzen Ausdehnung die dorsale Zone ein. Von der rechten Hauptschleife sondert sich allmählich das schon in Fall I beschriebene Bündel medial an der Raphe ab, von dem eine grössere Anzahl von Fasern degenerirt ist.

Die degenerirten Fasern der centralen Gehörleitung beiderseits sammeln sich einerseits in dem ventrolateralen Marke, welches die zur Anlage des lateralen Schleifenkernes confluirenden Nuclei praeolivares medialis et lateralis bedeckt, andererseits im medialen Marke der Nebenolive. — Weiterhin sieht man die degenerirten Fasern sowohl im lateralen, wie in dem weit stärkeren medialen Belage des lateralen Schleifenkernes — dieser selbst ist mit Schollenreihen angefüllt — als laterale Schleife dorsalwärts streben.

Von dem Ende der Verletzung, welches die Formatio reticularis medial von der Nebenolive betrifft, sieht man einige degenerirte Fasern dorsalwärts

in die Formatio reticularis aufsteigen und im Zusammenhange damit einzelne degenerirte Fasern im hinteren Längsbündel derselben Seite und über die Raphe im hinteren Längsbündel der Gegenseite. Dementsprechend fanden sich auch in tieferen Schnitten bereits einzelne degenerirte Fasern in den hinteren Längsbündeln. Die Markschollen in den hinteren Längsbündeln verlieren sich nach oben sehr bald.

Höhe der Vierhügel. Die degenerirten Fasern der Lateralschleife, durch Reihen feiner Schöllchen bezeichnet, sieht man in den Ventraltheil des Ganglions vom hinteren Paare der Vierhügel einstrahlen; ihnen folgen rechterseits einige grobschollige Fasern aus der Hauptschleife. — Auch in das tiefe Grau des vorderen Paares der Vierhügel sieht man beiderseits Einstrahlungen feinscholliger Fasern aus dem Reste der Lateralschleife. Endlich beim Uebergange des vorderen Paares der Vierhügel in die Regio thalamica beobachtet man in dem Reste der Lateralschleife, welche als ein dreieckiges Feldchen der Hauptschleifensichel dorsal aufgelagert ist, beiderseits noch eine Anzahl feinscholliger Trapezfasern.

In der Höhe des hinteren Paares der Vierhügel isolirt sich das Bündel von der Hauptschleife zum Hirnschenkelfusse, dem sich jedoch die degenerirten Fasern im medialsten Schleifenbezirke rechterseits nicht anschliessen. Dieselben verharren vielmehr ventral vom rothen Kerne, in in welchen sich Schollenreihen hineinerstrecken.

Uebergang des vorderen Paares der Vierhügel in die Regio thalamica. Von der Hauptschleife aus verstreuen sich Schollenreihen ventrolateralwärts in die Substantia nigra.

Unter den frontalsten Fasern der ventralen Haubenkreuzung sind einzelne degenerirte zu sehen, welche aus dem Areale ventral vom rothen Kerne rechterseits hinüberkreuzen nach der Gegend des rothen Kernes der anderen Seite, in dem einzelne Schollenreihen verlaufen.

Aus dem eben genannten Areale beginnen in der Höhe der hinteren Commissur degenerirte Fasern, das Vicq d'Azyr'sche Bündel umschlingend, dorsalwärts in das centrale Höhlengrau aufzusteigen, in dem sowohl rechts wie links Reihen feiner Schollen auftreten. Andererseits ziehen aus eben jenem Areale zahlreiche Fasern lateralwärts in die Substantia nigra.

In der Regio hypothalamica zeigen sich die degenerirten Fasern in der Hauptschleife rechterseits in der bekannten Anordnung. Nicht wenige Hauptschleifenfasern sind bis in jene Bündel in der Thalamusschale zu verfolgen, die sich weiterhin dem aufsteigenden Hirnschenkelfusse anschliessen.

Auch dort, wo das centrale Höhlengrau bereits in den eigentlichen medialen Thalamuskern übergegangen ist und das Ganglion habenulae und die Commissura media aufgetreten ist, sieht man im medialen Thalamuskern rechterseits medial vom Vicq d'Azyr'schen Bündel sowie in der

Uebergangsregion zum Centre médian eine nicht unbeträchtliche Anzahl von Schollenreihen. Eine grössere Anzahl von Schollen verharrt noch ventral vom Reste des rothen Kernes und entsendet zahlreiche Schollenreihen lateralwärts in die Substantia nigra.

Caudal der Verletzung zeigt das mediale Drittel der ventralen Zone der linken Pyramide, sowie die mediale Randzone der rechten Pyramide eine grössere Anzahl degenerirter Fasern.

In dem hinteren Längsbündel beiderseits findet sich eine bescheidene Anzahl von Schollen. Auf der linken Seite ist die degenerirte absteigende Vaguswurzel und deren Einstrahlung in das umgebende Grau sehr deutlich zu verfolgen; mit dem Beginne der Pyramidenkreuzung endigt diese Degeneration.

Durch die Pyramidenkreuzung ist eine beträchtliche Anzahl degenerirter Fasern in den Seitenstrang der rechten Seite, weniger in jenen der linken Seite zu verfolgen. Im Fissurenstrange beiderseits ist eine Anzahl degenerirter Fasern zu sehen. Die Schollen in den Rückenmarkssträngen, speciell im rechten Seitenstrange, reichen bis in's Lendenmark hinab.

Anatomische Schlussfolgerungen.

I. Die Einstrahlung der Trapezfasern in den Nucleus corporis trapezoides, in die mediale Nebenolive, in die beiden Nuclei praeolivares und in den lateralen Schleifenkern, ferner in das Ganglion des hinteren Paares und in das tiefe Grau des vorderen Paares der Vierhügel, sowie das Hinaufreichen eines Theiles bis in die Regio thalamica — nach den Befunden von Tschermak — wurde bestätigt.

II. Das Faserbündel, medial in der Hauptschleife, hart an der Raphe, welches im Falle I noch vor seiner Kreuzung in der Olivenzwischenschicht getroffen worden war, ist in diesem Falle nach der Kreuzung in der Höhe des Trapezkörpers durchtrennt; sein Aufsteigen bis in die Gegend ventral vom rothen Kern, die Einstrahlung in diesen, sowie in die Substantia nigra, ferner in das centrale Höhlengrau und in dessen Fortsetzung, den medialen Thalamuskern, endlich die Kreuzung einzelner Fasern durch die ventrale Haubenkreuzung und deren Endigungen im rothen Kern, sowie im centralen Höhlengrau der Gegenseite sind in diesem Falle noch deutlicher wie im Fall I. Ueber den Ursprung dieses aufsteigenden Bündels zum medialen Thalamuskern, zum rothen Kern und zur Substantia nigra ist allerdings auch aus diesem Falle nicht zu erschliessen. Damit ist die im Fall I gemachte Aufstellung einer solchen bisher unbekannten centripetalen Faserleitung vollkommen bestätigt.

III. Die partielle Degeneration der Hauptschleife rechterseits, sowie des absteigenden gekreuzten wie ungekreuzten Fasersystems aus der Formatio reticularis im hinteren Längsbündel und im Fissurenstrange zeigte das bekannte Verhalten.

IV. Die Gangstörung in den ersten Tagen nach der Operation ist wohl auf die Pyramidenverletzung zu beziehen; in diesem Falle konnten keine aufsteigenden degenerirten Pyramidenfasern nach der Hauptschleife verfolgt werden; allerdings war die betreffende Gegend wegen der Nähe der Läsion überhaupt mit Schollen bestreut.

V. Die Degeneration des linken mitverletzten centralen Vagusstumpfes war in die sogenannte absteigende Vaguswurzel und in deren sensiblen Endkern vom Eintritte des Vagus bis zum Beginn der Pyramidenkreuzung herab zu verfolgen.

Fall IV.

Als Ergänzung zu den Erörterungen über den Verlauf und die Function der Systeme der Vestibularisleitung sei hier ein Fall angefügt, bei welchem eine Verletzung des Vestibularendkernlagers lateral vom Ende des Unterwurmes des Kleinhirnes beabsichtigt war.

Die Untersuchung des Centralnervensystems in Serienschnitten ergab nachträglich eine linksseitige Läsion in der Gegend des Bechterew'schen Vestibulariskernes, welche die angrenzende Randpartie und den hintersten Pol des Unterwurmes mit betraf. Nebenbei waren gelegentlich der Eröffnung des vierten Ventrikels die Hinterstrangkerne beider Seiten etwas mitlädirt worden, speciell eine spaltförmige Verletzung des rechten Goll'schen Kernes gesetzt worden.

Die Katze zeigte während der zwei Wochen Ueberlebenlassens nach der Operation folgende Störungen. Unmittelbar nach der Operation bestanden keine Rollbewegungen oder Streckkrämpfe, auch keine Zwangslage nach der einen Seite. Sie trug den Kopf etwas nach links geneigt und widerstrebte einer passiven Rechtsneigung. Beim Sitzen bestand Schwanken nach der linken Seite; das Thier war gangunlustig und knickte beim Gehen auf der linken Hinterpfote ein. In den ersten Tagen war beim Laufen Abweichen nach der linken Seite zu beobachten. Beim Zulaufen auf die offenstehende Thür rannte die Katze gegen den linken Pfosten an. Gegen das Springen nach abwärts sträubte sie sich heftig; endlich führte sie, mit den Vorderpfoten vorauskletternd, einen plumpen Sprung aus.

Die Schnittserie ergiebt Folgendes:

Der Goll'sche Kern der rechten Seite hat in seinem mittleren Längendrittel eine etwa bis zur halben Tiefe vordringende kurze spaltförmige Ver-

letzung erfahren, welche seinen Faserbelag sowie das Grau durchsetzt, das reichlich Schöllchenreihen aufweist; eine Anzahl solcher findet sich auch im angrenzenden Burdach'schen Kerne der rechten Seite. Im Anschluss an diese Läsion sind zahlreiche Fibrae arcuatae internae — vorwiegend mediales —, welche in der Schleifenkreuzung sich der Raphe zuwenden, degenerirt.

Auf der linken Seite war der Faserbelag des Burdach'schen Kernes, speciell dort, wo er sich bereits lateralwärts wendet, um die dorsale Kappe des Corpus restiforme zu bilden, mitlädirt worden. Die Verletzung betrifft im mittleren Drittel seiner Länge auch die dorsolaterale Ecke des Burdach'schen Kernes der linken Seite und streift auch das Caudalende des lateralen Burdach'schen Kernes, welcher in höheren Schnitten reichlich von Schollenreihen durchsetzt ist. In der Höhe der Eröffnung des Centralcanals betrifft die seichte spaltförmige Verletzung das Grenzgebiet zwischen dem medialen Burdach'schen Kerne und dem Goll'schen Kerne, dessen laterale Hälfte mit zerstört ist. Im Anschluss an diese Verletzung ist der Burdach'sche Kern linkerseits reichlich von Schöllchenreihen durchsetzt und eine grosse Anzahl von inneren Bogenfasern der Schleifenkreuzung mit Schollen bedeckt.

In der Höhe der Pyramiden- und Schleifenkreuzung zeigt der Vorderseitenstrangrest neben der Mittellinie (Vorderstranggrundbündel) beiderseits eine Anzahl quergetroffener degenerirter Fasern; auf der rechten Seite sind dieselben bescheiden an Zahl, auf der linken Seite hingegen sehr reichlich. Im Anschlusse daran findet man in den Vordersträngen des Rückenmarkes, das ganze Vorderhorn umrandend, beiderseits degenerirte Fasern, rechterseits in mässiger Zahl, linkerseits, besonders im Fissurenstrange recht reichlich. In die graue Substanz der Vorderhörner beiderseits sieht man Schöllchenreihen einstrahlen. Der übrige Markquerschnitt, speciell die Regio anterolateralis, das Pyramidenseitenstrangfeld, die Hinterstränge sind degenerationsfrei. Die Degeneration ist im Brustmark noch sehr ausgesprochen; die tieferen Rückenmarkspartieen waren leider in Verlust gerathen.

In der Höhe der Olive zeigen die hinteren Längsbündel beider Seiten, vorwiegend links, zahlreiche degenerirte Fasern.

Die schollenbedeckten Schleifenfasern, die auf der linken Seite viel zahlreicher sind, durchkreuzen die Oliven und die Raphe: die Schleifenschicht auf der rechten Seite wird dadurch reicher an Schollen als jene der linken Seite. Im Grau der unteren Oliven sieht man einzelne Schöllchenreihen: Einstrahlung von Collateralen der Hinterstrangkern-Grosshirnsysteme.

Die Hinterstrangkernverletzung der linken Seite reicht bis zum frontalen Ende des Burdach'schen Kernes, bezw. bis in die Gegend der

absteigenden Vestibulariswurzel und ihres Endkernes (directe sensorische Kleinhirnbahn Edinger's). Knapp nach der Eröffnung des Centralcanals sind aus dieser Region, abgesehen von den degenerirten Fibrae arcuatae internae, welche nach der Olivenregion ziehen, einzelne im Bogen verlaufende degenerirte Fasern auch medial von der absteigenden Glossopharyngeo-Vaguswurzel und ventral vom Hypoglossuskern nach dem hinteren Längsbündel derselben Seite und durch die Raphe nach jenem der Gegenseite zu verfolgen. Zwischen diesen Fasern und den Fibrae arcuatae internae der Hauptschleife sieht man einzelne degenerirte Bogenfasern auf der linken Seite, welche schon durch die Formatio reticularis quer über den Hypogossusstamm in die Gegend des prädorsalen Längsbündels laufen, woselbst in der Raphe, wie in der Raphenregion der Längsbündel überhaupt, zahlreiche degenerirte Kreuzungsfasern zu sehen sind. Sie scheinen nach dem Verlaufe derselben Faserkategorie anzugehören, wie jene Fasern, welche nach dem dorsalsten Theil des hinteren Längsbündels gelangen. Aus dem hinteren Längsbündel der Gegenseite sieht man einzelne degenerirte Fasern lateralwärts ziehen und ventral vom Hypoglossuskern, medial von der absteigenden Glossopharyngeo-Vaguswurzel in die Region der absteigenden Vestibulariswurzel und deren Endkern gelangen. Beiderseits treten aus dem hinteren Längsbündel Schollenreihen in den Hypoglossuskern.

Mit dem Aufhören der Verletzung am Beginne des eigentlichen Corpus restiforme erreicht auch die Degeneration der dorsalen und prädorsalen Bogenfasern nach dem hinteren Längsbündel der beiden Seiten ihr Ende. Im hinteren Längsbündel beiderseits ist aber noch eine nicht unbeträchtliche Anzahl quergetroffener degenerirter Fasern zu sehen.

Weiterhin, am oberen Ende der Oliva inferior, ist der Kopf des Corpus restiforme linkerseits recht reich an Schollen, welche sich auch in den Nucleus corporis restiformis verstreuen. Auf der Gegenseite finden sich im Kopfe des Corpus restiforme nur wenige degenerirte Fasern. — Medial, ventral und lateral von der Oliva inferior, also in der Schleifenschicht, finden sich beiderseits, zahlreicher rechts, degenerirte Fasern.

Im Gebiete des prädorsalen Längsbündels sind keine quergetroffenen und kreuzenden degenerirten Fasern zu sehen, wohl aber solche in mässiger Anzahl im Gebiete des hinteren Längsbündels.

Im Vestibularishauptkern, ebenso in der Region der absteigenden Vestibulariswurzel beginnen Reihen grober Schollen aufzutreten, welche sich bis nahe zum hinteren Längsbündel hin verstreuen. Sie scheinen sich zum Theil im Vestibularisendkernlager aufzuzweigen. Mit den reichlichen degenerirten Fasern im Kopfe des Corpus restiforme, um das sich bereits Striae acusticae herumwinden, stehen sie in keinem Zusammenhange. Weiterhin werden die Schollenstrecken im Vestibularishauptkerne immer

reichlicher. Eine nicht unbeträchtliche Anzahl gelangt ventral vom Facialisknie in das hintere Längsbündel derselben Seite und über die Raphe in dasjenige der Gegenseite. Auf beiden Seiten ziehen Schöllchenreihen in den Abducenskern. Das starke Faserbündel aus dem Deiters'schen Kerne, welches den Vestibularishauptkern durchbricht und sich ventralwärts nach der Oliva superior zu senkt, ist frei von Degeneration, so reichlich sie auch in dessen Umgebung wird. Auch weiterhin ist in jenem Areale, welches dieses Bündel bekanntermaassen einnimmt (schliesslich die Regio anterolateralis des Rückenmarks), kein Markscheidenzerfall zu bemerken.

In der Höhe, in welcher sich dem Corpus restiforme medial der Deiters'sche Kern vorzulagern beginnt, sind die degenerirten Fasern besonders zahlreich. Sie scheinen einerseits an Zellen der medialen Abtheilung des Deiters'schen Kernes zu endigen (zwischen dieser Region und dem Kopfe des Corpus restiforme liegt eine degenerationsfreie Zone von Zellen des Deiters'schen Kernes), andererseits verstreuen sie sich mehr ventralwärts und medialwärts in den Vestibularishauptkern, eine Anzahl nimmt den Weg in das hintere Längsbündel beider Seiten.

Im Kleinhirn ist der hinterste Pol des Unterwurmes in der ganzen Querausdehnung beträchtlich lädirt. Das Mark der direct betroffenen kleinen Querwindungen (zwei bis drei) sowie das ihrer nächsten Nachbarn reich mit Schollen durchsetzt. Direct lädirt und mit Fetthörnchenzellen reich erfüllt ist ferner der caudale Pol der untersten Windung der linken Kleinhirnhemisphäre, und auch in deren Nachbarschaft besteht reicher Schollengehalt. Auch nach der rechten Seite greift die Verletzung, aber nur sehr wenig, auf die Basalwindung der Kleinhirnhemisphäre über. Mit dem Auftreten der Kleinhirnkerne beschränkt sich die Läsion auf den linken Rand der Unterwurmrinde und die angrenzende ventralste Partie des Marklagers ventral vom Dachkern, welches deutlich Reste grauer Substanz (Bechterew'scher Vestibulariskern) einschliesst. Die Läsion reicht ed och lateralwärts nicht bis an den Nucleus dentatus heran, der allerdings von spärlichen Schollen durchsetzt ist. Das Mark des Unterwurmes überhaupt bis zur Dachkerncommissur hinauf und die Dachkerne selbst sind reich mit Schollen angefüllt, allerdings weit stärker auf der linken Seite Von der Läsionsstelle des Unterwurmes und des Bechterew'schen Kernes aus sind an der Ventralfläche des linken Nucleus dentatus lateralwärts gerichtete Reihen grober Schollen zu verfolgen; ein Zug degenerirter Fasern lagert ventral vom Nucleus dentatus und ventromedial vom Nucleus flocculi.

In der Höhe der Einstrahlung des Corpus restiforme beschränkt sich die Läsion auf den zwischen Unterwurm und Deiters'schen Kern einspringenden Winkel, aus welchem weiter oben der Bindearm seinen Ursprung

nimmt. Das Mark des Unterwurmes, sowie die Dachkerne und ihre Commissur und die darüber gelegene Querwindung, nicht aber der Oberwurm, weisen Schollenzüge auf, jedoch schon in geringerer Anzahl wie früher. Die grobkaliberigen degenerirten Fasern, welche von der Läsionsstelle des Bechterew'schen Kernes aus ventral vom Nucleus dentatus zu verfolgen waren, sind in die mediale Partie des Deiters'schen Kernes, der selbst vollkommen unverletzt ist, eingetreten. Sie verstreuen sich zum Theil an den sehr grossen Ganglienzellen des Deiters'schen Kernes, zum Theil ziehen sie weiter medioventralwärts, wo man sie auf tieferen Schnitten sich im Vestibularishauptkern und im Grau um die absteigende Vestibulariswurzel verstreuen, aber auch medialwärts das Facialisknie umschlingend in das hintere Längsbündel derselben wie der Gegenseite eintreten sah. Einzelne Schollenreihen waren auch in den Vestibularishauptkern der anderen Seite hineingelangt. Auch weiterhin strahlen fortwährend degenerirte Fasern von der Läsionsstelle in den unmittelbar daneben liegenden Deiters'schen Kern und verästeln sich daselbst. Deutliche Endkörbe sieht man allerdings nicht, wohl aber Theilungen und schliesslich fussförmige Verbreiterungen der Schollenreihen.

Fig. 12.

Läsionsstelle des Bechterew'schen Kernes und des Unterwurmes.

Von den zahlreichen degenerirten Fasern des einstrahlenden Corpus restiforme sinistrum treten einzelne im Bogen aufsteigend medialwärts in den Deiters'schen Kern (über solche Seitenzweige aus dem Hinterstrangkern-Kleinhirnsystem nach dem Deiters'schen Kern vergl. oben).

Hingegen sieht man von der Läsionsstelle keinerlei degenerirte Fasern lateralwärts in das Corpus restiforme ziehen: das breite dazwischengeschobene Faserfeld, welches andererseits den Rest des Nucleus dentatus von dem Deiters'schen Kern trennt, ist nämlich vollkommen schollenfrei. Der Nucleus dentatus bekommt von den an seiner lateralen Seite nach der mittleren Höhe des Wurmes emporstrahlenden Corpus restiforme-Fasern etliche Schollenreihen ab. Im Corpus restiforme der Gegenseite steigen nur vereinzelte degenerirte Fasern auf.

Die vom durchziehenden Trapezkörper aufgeblätterte Hauptschleifenschicht zeigt auf beiden Seiten, überwiegend auf der rechten, reichliche Schollen.

Die hinteren Längsbündel sind in dieser Höhe schon so gut wie schollenfrei.

In der mittleren Höhe der Brücke, wo der Bindearm medial von dem nunmehr läsionsfreien Unterwurm sich ablöst, erweist sich dessen medialer Rand noch als lädirt und mit Körnchenzellen und Schollen erfüllt. Im Mark des Unterwurmes, speciell in der Etage zwischen den beiden Dachkernen, aber auch noch im Marke der linken Hälfte des Oberwurms finden sich degenerirte Fasern, während das Mark der Hemisphären davon frei ist. Der obere Pol des Deiters'schen Kernes, welcher medioventral dem Bindearmursprunge vorgelagert ist, zeigt noch zahlreiche degenerirte Faserzweige.

In der dorsalen Faserkappe des Bindearmes und in der Zone grauer Substanz zwischen dieser Faserkappe und dem eigentlichen Bindearm und in deren Fortsetzung ventralwärts bis an die laterale Fläche des absteigenden Trigeminuskernes und bis an den eintretenden Trigeminusstamm findet sich linkerseits eine grössere Anzahl grobkaliberiger degenerirter Fasern. Einzelne reichen noch weiter ventralwärts bis an den lateralen Faserbelag des Kernes der Lateralschleife. Eine Beziehung dieser degenerirten Fasern zum lateralen Schleifenkern ist zwar nicht sicher auszuschliessen, da er eine Anzahl feiner Schöllchen und vereinzelte gröbere Schollen enthält. Hingegen ist ein Eintreten dieser Fasern in die Hauptschleife sowie in die Brücke sicher zu verneinen. Die Fasern der Lateralschleife dorsal von der Hauptschleife und ventral vom Bindearm, ferner jene medial vom lateralen Schleifenkern, aber auch jene lateral vom lateralen Schleifenkern sind frei von Fortsetzungen solcher degenerirter Fasern; der letztgenannten Gruppe schliessen sich erst weiterhin degenerirte Zweige aus der Hauptschleife an. Mit dem Beginn des hinteren Paares der Vierhügel und der Entwickelung des lateralen Schleifenkernes zu einer relativ hohen Spange haben diese Fasern des Bindearmes aufgehört. Caudalwärts ist in dem lateroventralen Seitenstrangreste medial vom Eintritte des Trigeminusstammes und lateral

vom Olivencomplexe, weiter unten in dem entsprechenden Faserfelde medial vom austretenden Facialisstamme (durchflochten von Trapezfasern), endlich in dem entsprechenden Felde zwischen Oliva superior und absteigender Trigeminuswurzel eine rasch abnehmende Anzahl grober Schollen, bezw. degenerirter Fasern zu sehen. In der Höhe des Facialiskernes sind solche bereits verschwunden, und auch in tieferen Regionen fehlen solche im lateroventralen Vorderseitenstrangrest. Allem Anscheine nach handelt es sich hier nicht um eine durch die Faserkappe des Bindearmes aus dem Kleinhirn in den lateroventralen Vorderseitenstrangrest der Medulla absteigendes System, sondern um einen eine gewisse Strecke weit reichenden retrograden Markscheidenzerfall des Löwenthal'schen Bündels oder des aufsteigenden anterolateralen conjunctivalen Spinocerebellarsystems. Ein solcher, eine nicht unbeträchtliche Strecke weit reichender retrograder Markscheidenzerfall kommt z. B. auch an den Fasern der Pyramiden zur Beobachtung: sein Charakteristicum sind Reihen grober Schollen, welche entgegen der sogen. Leitungsrichtung relativ rasch an Zahl abnehmen, ohne kleineren, über ein weiteres Gebiet ausgebreiteten Schollen (Verzweigungen, Einstrahlungen) Platz gemacht zu haben.

In der Höhe des hinteren Paares der Vierhügel zeigt die Hauptschleife rechterseits eine erhebliche, linkerseits eine mässige Anzahl degenerirter Fasern, von denen einige am lateralen Markrande nach dem basalen Theil des Ganglions des hinteren Paares der Vierhügel emporbiegen.

In der Höhe des vorderen Paares der Vierhügel zeigt die Hauptschleife die gewohnten Verhältnisse. Es sei nur bemerkt, dass beiderseits, reichlicher auf der rechten Seite, die Verstreuung von Schollenreihen über die Substantia nigra eine ziemlich reichliche ist, und dass einzelne Schollenreihen sowohl in die im Innern des medialen Kniehöckers sich entwickelnde Fasersichel gelangen, andererseits lateralwärts bis in den Winkel zwischen Hirnschenkelfuss und Corpus geniculatum mediale vordringen (wohl nach der Kapsel durchbrechende Fasern, dem directen Hinterstrangkern-Grosshirnrindensystem angehörig).

Auffallend sind einige Schollen, nur zum Theil in Reihen geordnet, beiderseits medial vom Vicq d'Azyr'schen Streifen und im centralen Höhlengrau, ohne dass jedoch eine Degeneration des oben beschriebenen Bündels ventral vom Vicq d'Azyr'schen Streifen und vom rothen Kern zu sehen wäre: allerdings sind Schleifenfasern in der Substantia nigra sowie lateral vom rothen Kern nahe bis an den Ort jenes Bündels verstreut. Degenerirte Fasern, welche den Vicq d'Azyr'schen Streifen umschlingen würden oder durch den frontalsten Theil der ventralen Haubenkreuzung passiren würden, fehlen. Die reichlicheren Schollenreihen in der Uebergangsregion zwischen medialem Thalamuskern und Centre médian stehen

in unmittelbarem Zusammenhange mit der in diesem Falle besonders reichlichen Degeneration solcher Schleifenfasern, die in das Centre médian einstrahlen. Vermuthlich sind die vereinzelten degenerirten Fasern im centralen Höhlengrau auch auf solche verstreuten Schleifenzweige zu beziehen. Auffallend ist in diesem Falle beiderseits die reichliche Einstrahlung und Verzweigung von Schleifenfasern im Centre médian (anschliessend auch in die dorsolaterale Region des medialen Thalamuskernes; einzelne degenerirte Schleifenfasern scheinen sogar die Commissura posterior und die Commissura media zu benützen), ebenso in das mediale Drittel des ventralen Thalamuskernlagers (beiläufig dem schalenförmigen Körper von Flechsig beim Menschen entsprechend): allerdings ist sie im mittleren Drittel in typischer Weise noch reichlicher.

Anatomische Schlussfolgerungen.

I. Die rechterseits vorwiegend den Goll'schen Kern, linkerseits vorwiegend den Burdach'schen Kern und sein laterales Mark bis zur Spitze des Corpus restiforme betreffende erste Läsion hat zu einer Degeneration des ungekreuzten Hinterstrangkern-Kleinhirnsystems geführt, welche rechts nur angedeutet, links sehr ausgiebig ist. Auf dieser Seite sind auch die von Tschermak beschriebenen Seitenzweige dieses System an den Deiders'schen Vestibulariskern deutlich degenerirt. Die Einstrahlung degenerirter Strickkörperfasern geschieht in den Wurm sowie in die Dachkerne, weniger in die Nuclei dentati.

Andererseits besteht Markscheidenzerfall in den Hinterstrangkern-Grosshirnsystemen der Hauptschleife. Die bekannten Beziehungen zur unteren Olive, zum Brückengrau, zum Nucleus reticularis tegmenti pontis (bezw. medialen Schleifenkern), zum hinteren Paar der Vierhügel, zur Substantia nigra (und zwar besonders reichlich) werden bestätigt. Ebenso die Endigung zahlreicher Fasern im Thalamus, in erster Linie im mittleren Drittel, Zellgruppe vent. a nach Monakow[1] (weniger im äusseren Drittel: Zellgruppe vent. c nach Monakow), der Ventralzone des Thalamusmassivs, in zweiter Linie aber im medialen Drittel: Zellgruppe vent. b nach Monakow (etwa homolog dem schalenförmigen Körper Flechsig's), der bezeichneten Thalamuszone und im Centre médian von Luys, sogar in der angrenzenden Partie des medialen Thalamuskernes. Der Reichthum der letzteren Endigungsweise war in diesem Falle geradezu auffallend: vielleicht kommt gerade den Schleifenfasern aus dem frontalen Antheile der Hinterstrangkerne vorwiegend diese Endigungsweise zu. Auch directe Rindenschleifenfasern scheinen degenerirt zu sein, allerdings in mässiger Zahl.

[1] *Archiv für Psychiatrie.* 1895. Bd. XXVII. S. 1 u. 386.

II. Die ganz oberflächliche Läsion des Areales der absteigenden Vestibulariswurzel bezw. des absteigenden Vestibulariskernes zwischen dem Frontalende des Burdach'schen Kernes und dem Corpus restiforme auf der linken Seite hat zu einer Degeneration einer bescheidenen Anzahl von Fasern geführt, welche im hinteren Längsbündel derselben wie der Gegenseite, weiterhin im Fissurenstrange des Rückenmarkes absteigen. Es scheinen auch einzelne degenerirte Zweige nach dem absteigenden Vestibulariskern der Gegenseite zu gelangen. Es handelt sich hier wohl um bloss absteigende Fasern eines ungekreuzten (Held, St. Ramón y Cajal) wie gekreuzten Spinalsystems aus dem absteigenden Vestibulariskern, welche Collateralen zum Abduceus- und Hypoglossuskern entsenden, das letztere auch Zweige zum absteigenden Vestibulariskern der Gegenseite, wie solche bereits aus dem Degenerationsbefund Biedl's[1] nach einseitiger Durchschneidung des unteren Kleinhirnstieles zu erschliessen sind (vgl. Fig. 7 Biedl's).

III. Die zweite Läsion, welche den hinteren Pol des Unterwurmes und die Basalwindung der Kleinhirnhemisphären, vorwiegend linkerseits, betroffen hatte, hat zum Centrum die Zerstörung des Bechterew'schen Vestibulariskernes, welcher in dem Winkel zwischen Unterwurm, Dachkern und Deiters'schen Vestibulariskern gelegen ist.

A. Von hier aus ist einerseits ein faserreiches System nach dem Deiters'schen Kern degenerirt; hingegen ist das aus dem Deiters'schen Kerne in den Vorderseitenstrang des Rückenmarkes derselben Seite absteigende System völlig intact. Dasselbe wurde bekanntlich von Held[2] auf Grund der Markscheidenentwickelung entdeckt, von Kölliker bestätigt; Secundärdegeneration desselben liegt vor in den folgenden Operationsfällen von Marchi (1888), von Ferrier und Turner (1894), von Risien Russel (1894), von Mott (1895), von Biedl (1895), von Thomas (1895), von Pellizzi (1895), von Basilewski (1896), von Teljatnik (1897), von Wallenberg (1898), von Probst (1899), vielleicht auch von Friedländer (1898). Das in unserem Falle degenerirte absteigende System zum Deiters'schen Kern wurde von Ferrier und Turner 1894 entdeckt; nach vollständiger Abtragung des Kleinhirnwurmes war die mediale Abheilung des unteren Kleinhirnstieles bis in den Deiters'schen Kern absteigend degenerirt, während dessen Zellen keine Atrophie zeigten. Thomas machte denselben Befund nach Durchtrennung des Kleinhirnwurmes mit Zerstörung des einen Dachkernes und leichter Läsion des Nucleus dentatus (1896)[3]; einen

[1] *Neurologisches Centralblatt.* 1895. Nr. 10 u. 11.

[2] Bezüglich der Litteratur sei auf Tschermak, a. a. O. S. 373 ff. verwiesen.

[3] Dass derselbe Autor nach einer ziemlich ausgedehnten einseitigen Kleinhirnverletzung dorsal vom Flocculus degenerirte Fasern im Bechterew'schen und Deiters'schen Vestibulariskerne fand, welche in die beiden Längsbündel und in die

analogen Befund machte Teljatnik (1897). Jener Faserzug wurde von Edinger als Verbindung des achten und fünften, vielleicht auch des neunten und zehnten Hirnnerven mit dem Kleinhirn aufgefasst und zur directen sensorischen Kleinhirnbahn gerechnet, während Bechterew und Bruce (1892) jenes Bündel bereits als Verbindung des Deiters'schen Kernes mit dem Dachkern der Gegenseite erklärten: es existirt also ein cerebellofugales (distalaxones) System nach dem Deiters'schen Kerne.[1] Unser Fall beweist allerdings nicht stricte den Ursprung aus der Wurmrinde, ist doch speciell der Bechterew'sche Kern mitlädirt. Hingegen bestätigt unser Fall den von Ferrier und Turner aufgestellten Satz, dass kein directes anterolaterales ungekreuztes Kleinhirn-Rückenmarksystem durch den Deiters'schen Kern hindurch besteht, dass dieser vielmehr für die anterolaterale ungekreuzte Kleinhirn-Rückenmarkbahn ein subcorticales Centrum darstellt, sowie dass überhaupt kein stichhaltiger Beweis für directe Fasern aus der Kleinhirnrinde durch einen der drei Schenkel nach dem Rückenmarke vorliegt.[2]

B. Eine nicht unbeträchtliche Anzahl degenerirter Fasern war von der Läsionsstelle nach dem Vestibularishauptkern (auch nach dem absteigenden Vestibulariskern) zu verfolgen, wo sie sich aufzweigten. Es handelt sich hier wohl um Fasern, welche den bereits im Deiters'schen Kerne endigenden analog sind und jenen Kernen gleichfalls die Rolle von subcorticalen Centren zuweisen, bezw. von subcerebellaren Centren neben der Rolle von Endstätten des Nervus vestibularis. Allerdings ist der Rindenursprung dieser Fasern in unserem Falle nicht stricte zu erweisen. Der Ursprung eines ungekreuzten wie eines gekreuzten im hinteren Längsbündel absteigenden Systems aus dem Vestibularishauptkern sowie aus dem absteigenden Vestibulariskerne (Held, St. Ramón y Cajal) ward schon früher erwähnt. Hier sei noch an jene beiden Fasersysteme erinnert, welche nach unserem Operationsfalle I, das eine stärkere ungekreuzt, das

anterolaterale Region derselben Seite abstiegen, ist nach den oben angeführten Befunden doch wohl auf eine indirecte Läsion der betreffenden Vestibulariskerne und nicht auf directe Kleinhirn-Rückenmarksfasern zu beziehen; wenigstens erscheint mir die Schlussfolgerung von Thomas nicht ganz stichhaltig. *Journal de la physiol. et pathol. générale.* 1899. T. I. p. 47. — Probst (*Deutsche Zeitschrift für Nervenheilkunde.* 1899. Bd. XV. S. 214) bemerkt: „... ich fand auch solche Fasern, allerdings in geringerer Anzahl, welche vom Kleinhirn kommen und den Deiters'schen Kern einfach durchziehen und später denselben Weg in's Rückenmark nehmen wie die Fasern, welche vom Deiters'schen Kern aus absteigen." Vgl. auch F. Orestano, Le vie cerebellari efferenti. *Riv. di pat. nerv. e ment.* 1901. 2, p. 49.

[1] Weitere Erörterungen siehe Tschermak, a. a. O. S. 373 ff.

[2] Vgl. Tschermak, a. a. O. S. 379.

andere schwächere kreuzend, durch die Formatio reticularis hauptsächlich zum absteigenden Vestibulariskern gelangen und deren Ursprung wohl nicht in der Oliva inferior, sondern entweder in den Centralkernen der Formatio reticularis oder in höheren (kaum in tieferen) Hirnabschnitten zu suchen ist.

C. Eine dritte Gruppe degenerirter Fasern gelangt durch den Deiters'schen Kern und den Vestibularishauptkern hindurch in das hintere Längsbündel derselben wie der Gegenseite. Sie steigen daselbst nach dem Fissurenstrange des Rückenmarkes ab. Aufsteigende Theilungsäste konnten an den degenerirten Fasern nicht nachgewiesen werden. Nach den negativen Befunden bezüglich einer in das Rückenmark absteigenden Degeneration nach reinen Kleinhirnverletzungen von Ferrier und Turner (1894), Münzer und Wiener (1895) ist ein Ursprung dieser beiden Systeme aus der Kleinhirnrinde sehr unwahrscheinlich. Andererseits besteht eine unverkennbare Analogie des Verlaufes dieser Fasern zu dem bekannten Verlaufe der medialwärts gerichteten Zellfortsätze aus dem Deiters'schen Kerne sowie der Axencylinder von den Zellen des Vestibularishauptkernes und des absteigenden Vestibulariskernes. Es scheint mir daher am wahrscheinlichsten, anzunehmen, dass es sich hier um Fasern handelt, welche aus dem lädirten Bechterew'schen Vestibulariskerne stammen und sich dem ungekreuzten wie gekreuzten Raphensysteme aus dem Deiters'schen Kerne, dem Vestibularishauptkerne und dem absteigenden Vestibulariskerne anschliessen. Von den Zellen des Bechterew'schen Kernes sagt St. Ramón y Cayal[1], dass sie ihre Axencylinder ventralwärts in den Deiters'schen Kern hinein entsenden, „wo sie sich vielleicht mit den in diesem entspringenden Nervenfortsätzen verbinden, um einen gemeinsamen Verlauf zu nehmen. . . . Das Geflecht des acustischen (Vestibularis)Kleinhirnbündels enthält auch zahlreiche Zellen, welche ein bis in die Nähe des Dachkernes selbst ausgedehnte Schicht bilden. Der Nervenfortsatz dieser Zellen verfolgt dieselbe Richtung wie derjenige des Bechterew'schen Ganglions."

Zur Uebersicht sei nachstehend ein kleines Schema der Vestibularisleitung gegeben, in welchem ich der Uebersichtlichkeit halber die Fasern der analogen Systeme immer in einer Linie zusammenfliessen lasse. Dasselbe knüpft wesentlich an die klassische Darstellung von Held an, nur sind die in meinen Fällen durch Degeneration nachgewiesenen übergeordneten Systeme hinzugefügt.

Bisher sind folgende mit den Vestibulariskernen im Zusammenhange stehende Systeme bekannt.

[1] *Studium der Medulla.* S. 67.

A. Zuführende Systeme:

A_1 Fasersystem des Nervus vestibularis;

A_2 ungekreuztes Hinterstrangkern-Kleinhirnsystem mit Zweigen zum Deiters'schen Kern.

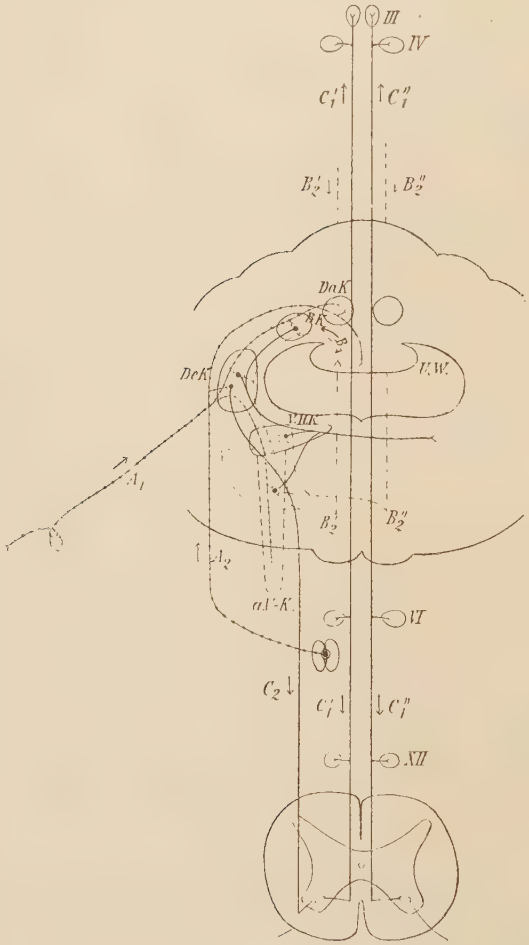

Fig. 13.

Schema der Vestibularisleitung.

B. Uebergeordnete Systeme:

B_1 Cerebellofugales System zu den Vestibulariskernen;

B_2' ungekreuztes,

B_2'' gekreuztes absteigendes Medullarsystem zu den Vestibulariskernen (auf dem Wege der Fibrae arcuatae internae dorsales

und Fibrae arcuatae internae ventrales „aberratae“ aus dem Grosshirn?).

C. Abführende Systeme:

C_1' ungekreuztes (zum Theil bifurcirtes),

C_1'' gekreuztes (zum Theil bifurcirtes) Längsbündelsystem aus den Vestibulariskernen zu den motorischen Hirnnervenkernen und zum Vorderhorn des Rückenmarkes;

C_2 ungekreuztes Anterolateralsystem aus dem Deiters'schen Kern in's Rückenmark.

Ein abführendes System aus dem Vestibularendkernlager nach dem Grosshirn, etwa nach dem Thalamus opticus, vergleichbar der am besten bekannten Trigeminusleitung, ist bisher nicht nachgewiesen.

IV. Retrograd degenerirt erscheinen Fasern in der Kappe des Bindearms, welche dem aufsteigenden Gowers-Löwenthal'schen Bündel aus dem Vorderseitenstrange des Rückenmarkes (anterolateralen conjunctivalen Spinocerebellarsystem) angehören.

Physiologische Schlussfolgerungen.

Trotz der theilweisen Unterbrechung der abführenden Längsbündelsysteme aus den linksseitigen Vestibulariskernen, speciell aus dem absteigenden Vestibulariskerne und aus dem Bechterew'schen Kerne, und trotz der sehr ausgiebigen, vielleicht gar vollkommenen Durchtrennung der übergeordneten Systeme aus dem Kleinhirn nach den linksseitigen Vestibulariskernen (neben einer erheblichen Läsion der Hinterstrangkernsysteme, speciell der Hinterstrangkern-Grosshirnsysteme beiderseits) war in diesem Falle nur Neigung des Kopfes nach links und Schwanken des Körpers nach links, sowie anfänglich Abweichen beim Gange nach der linken Seite hin eingetreten. Hingegen fehlte durchaus eine Zwangslage (auf der operirten Seite) und die charakteristische Rollbewegung nach der operirten Seite hin, wie sie nach einer einseitigen Durchschneidung des unteren Kleinhirnstieles, d. h. des eigentlichen Corpus restiforme und zugleich des medial angelagerten Vestibularisendkernlagers, speciell des Deiters'schen Kernes, zu beobachten ist. — Unter den neueren Bearbeitern gerade dieses Gegenstandes beschreibt Biedl die bezüglichen Symptome in vorzüglicher Weise folgendermaassen: Unmittelbar nach der Operation, auch noch am ersten Tage post operationem, bestehen Rollbewegungen nach der operirten Seite hin nebst gleichzeitigem allgemeinen Streckclonus, welche anfangs spontan, später nur beim Umlegen des Thieres auf die Gegenseite auftreten. Sonst am ersten Tage ruhiges Liegen auf der Operationsseite und Neigung des Kopfes nach derselben. Am zweiten Tage bei Gehversuchen Neigung und Fallen nach der

operirten Seite. Am dritten Tage immer noch Seitenlage, beim Gehen Neigung und eventuell noch Fallen nach der (z. B. linken) Operationsseite: zuerst greifen die linken Extremitäten, und zwar nach der Operationsseite aus: „dadurch ist das Losgehen auf ein nach vorn oder rechts (Gegenseite) gelegenes Ziel unmöglich, sondern geschieht in einem Bogen, dessen Concavität nach links (Operationsseite) gerichtet ist". Innerhalb zwei Wochen allmählicher Ausgleich der Störungen. — In einem Falle beobachtete Biedl nebst der Ataxie der Beine noch eine Coordinationsstörung in der Kopf- und Gaumenmusculatur.[1]

Schon bei Erörterung des ersten Falles von Olivenverletzung kam ich zu dem Schlusse, dass weder Continuitätstrennung der Verbindung der Olive mit dem Kleinhirne, noch der Verbindung der Hinterstrangkerne mit dem Kleinhirne, noch (mit Wahrscheinlichkeit) überhaupt Durchtrennung der lateralen Faserabteilung des unteren Kleinhirnstieles, d. h. des eigentlichen Corpus restiforme, die charakteristischen Zwangs-, speciell Rollbewegungen herbeiführt. Solche fehlten auch im Falle I trotz Läsion des ungekreuzten wie kreuzenden absteigenden Medullarsystems zum absteigenden Vestibulariskern, sowie zum Vestibularishauptkern und zum Deiters'schen Kern. Motorische Störungen, welche auf den Ausfall der Olive zu beziehen gewesen wären, waren dort überhaupt nicht nachweisbar. — Die in meinem Falle nur angedeutete Ataxie konnte nach den bekannten Erfahrungen (Singer und Münzer, Ferrier und Turner, Tschermak) auf die Läsion der Hinterstrangkerne bezogen werden. Hingegen ist die Seitenneigung des Kopfes und das seitliche Abweichen beim Gange wohl auf die Läsion der Vestibularisleitung, sei es auf die mässige Läsion der abführenden Längsbündelsysteme oder vielmehr auf die weit ausgiebigere des übergeordneten Kleinhirnsystems oder auf beides zugleich zu beziehen. Das Ausbleiben der Zwangs-, speciell Rollbewegungen ist wohl auf die unvollständige Unterbrechung der abführenden Systeme aus den Vestibulariskernen zurückzuführen: ist doch gerade das so faserreiche ungekreuzte spinale System aus dem Deiters'schen Kerne vollständig unversehrt geblieben. Es erscheint mir daher die Vermuthung nicht unberechtigt, dass eine Läsion der Vestibularisleitung oberhalb dieses subcorticalen Centrums nur die bezeichneten Orientirungsstörungen in der Haltung des Kopfes und im Gange bedingt, hingegen eine Läsion dieses Centrums selbst oder des zuführenden Systems im Nervus vestibularis[2]

[1] *Wiener klinische Wochenschrift.* 1894. Nr. 46.

[2] Vgl. W. Bechterew (Durchschneidung des N. acusticus), Pflüger's *Archiv.* 1883. Bd. XXX. S. 312 und K. Biehl, Ueber die intracranielle Durchtrennung des Nervus vestibuli und deren Folgen. *Sitzungsber. der Wiener Akad. der Wiss. Math.-naturw. Classe.* 1900. Bd. CIX. Abth. III. S. 324.

oder der abführenden Systeme, speciell des ungekreuzten Systems nach dem Vorderseitenstrange des Rückenmarks[1] — also eine Unterbrechung des Reflexbogens zwischen Labyrinth und Rückenmark —, von Zwangslage und spontanen oder durch Umlegen hervorrufbaren Rollbewegungen nebst allgemeinem Streckclonus gefolgt ist. Die Läsion der absteigenden Medullarsysteme zum absteigenden Vestibulariskerne und Vestibularishauptkerne, sowie zum Deiters'schen Kerne, ebenso die Läsion der unteren Olive blieb symptomlos (Fall I). — An Bewegungsstörungen, welche nicht auf eine Läsion der Vestibularisleitung zu beziehen sind, konnte auch ich die bekannte Manège- oder Reitbahnbewegung nach der operirten Seite hin nach einseitiger Verletzung der Brücke beobachten, und erinnere an die Störung des Springens nach abwärts, an das Unvermögen auf alle Vier aufzutreffen, wie es Tschermak nach Verletzung des mittleren Centralkernes der Formatio reticularis (nebst Durchtrennung des Trapezkörpers) erhielt. Es werden ja die motorischen Zellen des Rückenmarks nicht bloss beeinflusst:[2]

1. von den gekreuzten wie ungekreuzten Pyramidensystemen, sondern auch — eine thatsächliche Complication, welche nicht scharf genug betont werden kann —

2. von dem ungekreuzten wie gekreuzten Längsbündelsystem aus den Vestibulariskernen und dem ungekreuzten System aus dem Deiters'schen Kerne;

3. von dem im prädorsalen Längsbündel gekreuzt absteigenden System aus dem tiefen Grau des vorderen Paares der Vierhügel (optisch-acustische Reflexbahn Held's);

4. von dem Seitenstrangsysteme aus dem contralateralen rothen Kerne der Haube;

5. von den ungekreuzt wie gekreuzt im hinteren Längsbündel und im Vorderstrange, aber auch im contralateralen Seitenstrange (wenigstens aus dem mittleren Central- und Lateralkern) absteigenden Systemen aus den Kernen der Formatio reticularis.

Möglicher Weise bestehen noch weitere absteigende Rückenmarkssysteme[3], speciell aus dem Brückengrau. — Die genannten motorischen

[1] Eine solche dürfte bei den Versuchen Bechterew's (Verletzung in der Olivengegend) vorliegen (vgl. oben).

[2] Vgl. die zusammenfassende Beschreibung und das Schema bei Tschermak, a. a. O. S. 362 ff.

[3] Dass aus dem Sehhügel keine Fasern in's Rückenmark absteigen, hat Probst eingehend dargethan. *Deutsche Zeitschr. f. Nervenheilkunde.* 1900. Bd. XV. S. 192 und *Archiv für Psychiatrie.* 1900. Bd. XXXIII. S. 721.

Langfasersysteme sind nebst den sensiblen in nachstehendem Schema (im Wesentlichen nach dem Schema bei Tschermak entworfen) verzeichnet.

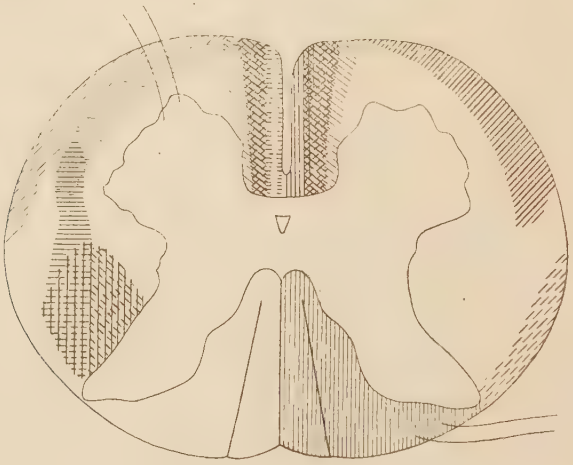

Fig. 14.

Schema der Langfasersysteme des Rückenmarkes.
(Querschnitt des Halsmarkes.)

I. Motorische Fasersysteme.

Gekreuzt:

- Pyramidenseitenstrangsystem.
- Seitenstrangsystem aus dem rothen Kern der Haube.
- Seitenstrangsystem und Vorderstrangsystem aus den Central- und Lateralkernen der Formatio reticularis.
- Vorderstrangsystem aus den Vestibularisendkernen.
- Vorderstrangsystem aus dem vorderen Paare der Vierhügel (optisch-acustische Reflexbahn).

Ungekreuzt:

- Pyramidenvorderstrangsystem.
- Vorderstrangsystem aus den Central- und Lateralkernen der Formatio reticularis.
- Vorderstrangsystem und Seitenstrangsystem aus den Vestibularisendkernen.

II. Sensible Fasersysteme.

Tiefgekreuzt: (?)

- Vorderseitenstrangsystem nach dem Kleinhirn (Gowers-tract).
- Vorderseitenstrangsystem nach Vierhügel und Sehhügel.
- Vorderstrangsystem des hinteren Längsbündels.

Ungekreuzt:

- Hinterstrangsystem.
- Kleinhirnseitenstrangsystem.
- Vorderstrangsystem des hinteren Längsbündels.

III.

Ueber Reizungseffecte und Homologisirung der Hirnrinde der Katze.

An dieser Stelle mögen noch einige Beobachtungen Platz finden, welche ich bei faradischen Hirnrindenreizungen, die ich an den operirten Thieren vor dem Tödten anstellte, machen konnte. Hiebei wurden die zuerst von Hitzig[1] gemachten Befunde vollständig bestätigt.[2]

Derselbe vermochte bei Hund und Katze vom oberen Drittel des Gyrus coronalis aus die Gesichts- und Augenmuskeln, vom mittleren Theile des Gyrus cruciatus posterior die hintere, vom Uebergangstheil des Gyrus cruciatus posterior und anterior die vordere Extremität (von einer im lateralen Drittel des Gyrus cruciatus posterior gelegenen Stelle aus beide zugleich) in mannigfacher Weise in Bewegung zu setzen. Vom lateralen Antheile des Gyrus cruciatus anterior aus, medial von der Region für die Vorderpfote, erhielt er Contraction der Rumpfmusculatur.

Bei meinen Rindenreizungen am Katzenhirn erhielt ich nur überdies am Gyrus coronalis in der Höhe der Anastomose zum Gyrus ectosylvius anterior (mitunter noch ausgedehnter) öfters Bewegungen der Vorderpfote (Ferrier, s. unten), vom oberen Theile (sowie von dem oberen Ende des Sulcus coronalis) aus öfters Bewegungen der Hinterpfote. Auch sah ich bei Reizung des mittleren Drittels des Gyrus cruciatus anterior zwar Contraction der Nackenmuskeln und der Muskeln der Rumpfwirbelsäule (Hitzig 1870), erzielte aber auch, von Hitzig's Befunden abweichend, einen motorischen Effect vom medialen Drittel des Gyrus cruciatus anterior aus, nämlich Contraction der Bauchmuskeln.

Im Anschlusse hieran sei kurz auf die Frage eingegangen, welcher Windung des Menschengehirnes der Gyrus cruciatus anterior der Thiergehirne vom Vierwindungstypus homolog ist, oder, um diese Frage weiter zu fassen, welcher Furche des menschlichen Gehirnes der Sulcus cruciatus

---

[1] *Untersuchungen über das Gehirn.* Berlin 1874. Bezüglich des Katzenhirns speciell S. 98, 101 (Fig. 7 verglichen mit Fig. 5).

[2] Der bei der Katze viel weniger als beim Hunde ausgebildete und schwer zugängliche Lobus orbitalis vor der Fissura praesylvia seu supraorbitalis wurde nicht geprüft. Ich muss mich daher auf den Hinweis auf H. Munk's bezügliche Untersuchungen an Hund und Affe beschränken: Fühlsphären von Hund und Affe. IV. Mittheilung. *Sitzungsber. der Berliner Akademie.* 1878. — Stirnlappen von Hund und Affe. XI. Mittheilung. *Ebenda.* 1882. Abgedruckt in: *Ueber die Functionen der Grosshirnrinde.* 1890. 2. Aufl. S. 45 u. 139. — Ferner: Ueber die Ausdehnung der Sinnessphären in der Grosshirnrinde. II. Mittheilung. *Sitzungsber. der Berliner Akademie.* 1900. S. 770.

der Hunde und Katzen entspricht und wo bei diesen Thieren das Homologon der Fissura centralis Rolando zu suchen ist.

Weit verbreitet ist die Ansicht, dass die Centralfurche des Menschen ihr Homologon in der Kreuzfurche der Thiergehirne vom Vierwindungstypus fände.[1] Indem ich von vielen anderen Beantwortungen dieser Frage, über welche die Arbeit von Eberstaller einen Ueberblick giebt, absehe, sei hier nur daran erinnert, dass Familiant[2] vermuthungsweise den Sulcus cruciatus nicht der Fissura centralis gleichstellte, vielmehr der Sulcus cruciatus für identisch hält mit einer „als Varietät beim Menschen nicht selten vorkommenden Furche, welche vor der Centralspalte quer oder vor- und lateralwärts gerichtet die Mantelkante kreuzt". Einen thatsächlichen anatomischen Grund für die Homologisirung des Gyrus coronalis mit der hinteren Centralwindung, bezw. des Sulcus coronalis mit der Fissura centralis hat Tschermak vorgebracht: er konnte einerseits bei der Katze ein Hinterstrangkern-Grosshirnsystem durch Schleife und Thalamus (vorwiegend) in den Gyrus coronalis verfolgen, andererseits auf die von Flechsig und Hösel gefundene Endigung der Hinterstrangkernhauptschleife in der hinteren Centralwindung des Menschen verweisen.

Im Folgenden seien mehrere Gründe für folgende Homologisirungen zusammengestellt:

1. Fissura coronalis mit Fissura centralis Rolando,
2. Gyrus coronalis mit Gyrus centralis posterior,
3. Gyrus cruciatus posterior mit Gyrus centralis anterior,
4. Gyrus cruciatus anterior (im Wesentlichen) mit dem hinteren Antheile der ersten Stirnwindung.

Für diese Auffassung lassen sich folgende Gründe aufführen:

1. a) Aufsteigende Degeneration. Degenerationseinstrahlung des directen Hinterstrangkern-Rindensystems (vorwiegend) in den Gyrus coro-

[1] Vgl. Kükenthal und Ziehen, *Denkschrift der medic.-naturwiss. Gesellsch. zu Jena.* 1889. Bd. III. S. 177 ff. — Eberstaller, *Das Stirnhirn.* Wien 1890. S. 111 ff. — Hitzig (*Untersuchungen über das Gehirn.* 1874. Cap. V. Ueber äquivalente Regionen am Gehirn des Hundes, des Affen und des Menschen) fasste seine Ergebnisse dahin zusammen, dass die Gyri *e* und *f* (Gyrus cruciatus posterior und und Gyrus coronalis) des Hundes und der Katze dem Gyrus praecentralis des Affen entsprechen. „Hieraus folgt unmittelbar, dass die rudimentären Gyri *a, b, c* und der Gyrus *d* (Gyrus cruciatus anterior) des Hundehirns die Anlage des Stirnlappens enthalten. . . . Der einzige Punkt, um den sich Alles dreht, und der deshalb der ferneren und festesten Begründung auf das Dringendste bedarf, ist der eben angestrebte Nachweis, dass wirklich Gyrus *e* und *f* (Gyrus cruciatus posterior und Gyrus coronalis) des Hundes der vorderen Centralwindung des Affen bezw. des Menschen äquivalent sind" (S. 138).

[2] *Beiträge zur Vergleichung der Hirnfurchen bei den Carnivoren und Primaten.* Bern 1885.

nalis bei der Katze (Tschermak) — Einstrahlung der Hauptschleifenbahn in den Gyrus centralis posterior beim Menschen (Flechsig-Hösel). Verbindung von Gyrus coronalis und ventrolateralem Thalamuskernlager (absteigende Atrophie, Monakow; aufsteigende Degeneration, Probst) — Beziehung der hinteren Centralwindung zur homologen Kerngruppe beim Menschen (absteigende Atrophie im Falle von Flechsig-Hösel).

1. b) Absteigende Degeneration. Auch absteigende Degeneration in den Pyramidenbahnen hat man bei Läsion des Gyrus coronalis erhalten (Marchi-Algeri).

2. Die Markscheidenentwickelung bei Katze und Hund. Zuerst werden der Gyrus coronalis und der Gyrus cruciatus anterior und posterior mit Bündeln aus der inneren Kapsel versehen (Döllken[1]).

Ferner wurden Hrn. Dr. Tschermak von Hrn. Geheimrath Flechsig folgende neue Befunde des Hrn. Dr. Döllken an der neugeborenen Katze mitgetheilt. Zuerst treten einzelne markhaltige Bündel im Gyrus cruciatus auf unmittelbar nach aussen vom Sulcus cruciatus gegen den Sulcus coronalis zu; dann erscheinen daselbst eine grosse Anzahl solcher. Zu gleicher Zeit zeigen sich markhaltige Fasern im Gyrus coronalis, soweit er den markhaltigen Gyrus cruciatus begleitet. Beträchtlich später wird der Gyrus cruciatus anterior in seinem inneren Abschnitte markhaltig. — Beim Menschen treten zunächst einzelne markhaltige Fasern unter der Centralfurche auf, bezüglich derer nicht sicher festgestellt werden konnte, ob sie mehr zur vorderen oder zur hinteren Centralwindung in Beziehung stehen; sie werden markhaltig von der inneren Kapsel nach der Rinde hin. Etwas später treten zahlreiche markhaltige Bündel hervor, welche sich zu etwa drei Viertel auf die hintere, zu ein Viertel auf die vordere Centralwindung vertheilen. Beträchtlich später ist Markbildung im hintersten Sechstel der Stirnwindung nachweisbar, noch später solche von da bis zur Grenze von hinterer und vorderer Hälfte, dann endlich in der letzteren und im Gyrus rectus des basalen Stirnhirns.

3. Rindenhistologie. W. Kolmer[2] hat den Nachweis des Vorkommens von Riesenpyramidenzellen in einer beschränkten Rindenpartie erbracht, und zwar bei der Katze um die Fissura ansata (oberes Ende der Fissura coronalis) herum, beim Hunde deutlich um die Fissura coronalis herum in deren ganzem Verlaufe.

4. Bewegungseffecte seitens der Rindenregion vor der Fissura cruciata.

a) Experimentell bei Hund und Katze: Gruppirung der elektrisch erregbaren Zone um die Fissura coronalis, nicht um die Fissura cruciata

[1] *Neurologisches Centralblatt.* 1898. Nr. 21.

[2] *Archiv für mikroskopische Anatomie.* 1901. Bd. LVII. S. 151.

(Hitzig); Contraction der Muskeln des Nackens und der Rumpfwirbelsäule vom Gyrus cruciatus anterior aus (Hitzig), ferner der Bauchmusculatur (bei der Katze, R. Keller).

b) Pathologisch am Menschen: Rumpfmuskelparese bei Zerstörung des hinteren Abschnittes der ersten Stirnwindung (Oppenheim, Hoeniger).

5. Bewegungseffecte vom Gyrus coronalis aus (Gesichtsmusculatur, öfters auch Vorder- und Hinterpfote):

Bei Reizung des Gyrus coronalis in der Höhe der Anastomose zum Gyrus ectosylvius anterior an der Katze erhielt Ferrier, ebenso ich, Greifbewegung mit der Pfote und Protrusion der Klauen. „Dieselbe ist vergleichbar dem Ballen der Faust, welches von der hinteren Centralwindung der Affen aus erzeugt werden kann“ (Ferrier[1]).

IV.

Zusammenfassung der wichtigsten anatomischen und physiologischen Resultate.

I. Der sichere Nachweis von gekreuzten aus den Oliven entspringenden Strickkörperfasern zum Kleinhirn und das wahrscheinliche Bestehen ungekreuzter Fibrae olivo-cerebellares und die Endigung der Olivenkleinhirnfasern im Oberwurm des Kleinhirns, — Fall I und II. Diese stellen das einzige bisher bekannte Abfuhrsystem der Olive dar, während an Zuleitungen Fibrae cerebello-olivares, Zweige der Hinterstrangkern-Grosshirnsysteme (in der Hauptschleife) und des ventrolateralen Vorderseitenstrangrestes und die wohl aus einem Grosshirnganglion absteigende centrale Haubenbahn festgestellt sind. Die doppelsinnige Beziehung der Olive zum Kleinhirn durch Vermittelung des Corpus restiforme steht in Analogie zu der doppelsinnigen Beziehung des Brückengraus zum Kleinhirn durch Vermittelung des Brückenarmes.

II. Das Fehlen manifester Störungen der Motilität bezw. des Gleichgewichtes und der Sensibilität, speciell das Fehlen von Zwangs-(Roll-)bewegungen nach Verletzung der Oliva inferior.

III. Die Bestätigung des Verlaufes der Hinterstrangkern-Kleinhirn- und der Hinterstrangkern-Grosshirnsysteme.

IV. Der Nachweis von Systemen, welche in der Höhe der Oliva inferior kreuzen und nach dem medialen Thalamuskern, dem rothen Kern der Haube, der Substantia nigra aufsteigen, unbekannten Ursprungs und

[1] *Functionen des Gehirnes.* Uebersetzt von H. Obersteiner. Braunschweig 1879. S. 169.

unbekannter Function — Fall I und III. Gegen den Olivenursprung dieses Systems spricht dessen Intactbleiben bei oberflächlicher Olivenverletzung.

V. Die Bestätigung eines aus dem Kleinhirn absteigenden übergeordneten Systems nach dem Endkernlager des Vestibularis. — Andererseits der Nachweis eines ungekreuzten sowie eines in der Höhe der unteren Olive über die Raphe kreuzenden übergeordneten Medullarsystems zum absteigenden Vestibulariskern und zum Vestibularishauptkern sowie Deiters'schen Kern. — Endlich die Bestätigung von abführenden Systemen aus dem Bechterew'schen Kerne und aus dem absteigenden Vestibulariskerne, welche im hinteren Längsbündel beider Seiten absteigen und Zweige zum Abducens- und Hypoglossuskerne und zum Vorderhorne des Rückenmarkes senden.

Die nach Durchschneidung des unteren Kleinhirnstieles auftretenden Zwangsbewegungen, speciell Rollbewegungen sind nicht auf Durchtrennung der Verbindungen der unteren Olive und der Hinterstrangkerne mit dem Kleinhirn, bezw. auf Durchtrennung des eigentlichen Corpus restiforme zu beziehen, sondern auf die Mitläsion der Vestibulariskerne, speciell des Deiters'schen Kernes. — Durchtrennung des Medullarsystems zu den Vestibulariskernen verläuft symptomlos; — theilweise Läsion der Längsbündelsysteme aus den Vestibulariskernen und speciell Durchtrennung des corticalen Neurons, d. h. des absteigenden Systems aus dem Kleinhirn zu den Vestibulariskernen, ist von Neigung des Kopfes und Abweichen des Ganges nach der operirten Seite hin gefolgt, hingegen scheinen Zwangs- bezw. Rollbewegungen nur bei Läsion des subcorticalen Neurons, d. h. speciell des ungekreuzten Spinalsystems aus dem Deiters'schen Kerne — und überhaupt des Reflexbogens zwischen Labyrinth und Rückenmark — einzutreten.

VI. Der Nachweis von degenerirten Faserendigungen oder Endbäumchen an Zellen zahlreiche Kerne mittels der Chromosmiumschwärzung nach Marchi.

VII. Die Bestätigung des von Hitzig erhobenen Befundes, dass Reizung des Gyrus cruciatus anterior bei der Katze Contraction der Nackenmusculatur und der Muskeln der Rumpfwirbelsäule (auch der Bauchmuskeln) auslöst. Ferner die Schlussfolgerungen auf Homologie des Sulcus coronalis der Gehirne vom Vierwindungstypus (Katze, Hund) mit der Fissura centralis des menschlichen Gehirnes.

Lebenslauf.

Ich, Peter David Robert Keller, evangelischer Confession, Sohn des 1896 verstorbenen Gasanstalts-Directors Robert Keller zu Naumburg a/S., wurde daselbst am 22. Juni 1877 geboren. Meinen Gymnasialunterricht genoss ich auf dem Domgymnasium zu Naumburg a/S., von dem ich mich, mit dem Maturitätszeugniss ausgestattet, Ostern 1896 nach Jena wandte, um dort Medicin zu studiren. Im Sommer 1896 diente ich das halbe Jahr mit der Waffe; im Februar 1898 bestand ich ebendort das Tentamen physicum. Darauf besuchte ich auf je ein Semester die Universitäten Heidelberg, Berlin, München und ging im Winter 1899 nach Halle, woselbst ich am 2. Februar 1901 das Staatsexamen beendete.

Das Examen rigorosum bestand ich am 19. März 1901.

Es ist mir eine angenehme Pflicht, allen meinen verehrten Lehrern für den bei ihnen erhaltenen Unterricht herzlichst zu danken.